



Incidents et accidents des procédures endoveineuses par laser.

Incidents and accidents in endovenous laser procedures.

Vin F.

Résumé

Les procédures endoveineuses de traitement des saphènes ont fait depuis 10 ans la preuve de leur efficacité. Ce sont néanmoins des méthodes de traitement invasives.

Bien qu'elles soient réalisées en ambulatoire, des effets secondaires ou des complications ont été décrites.

Certains incidents peuvent survenir au décours de la procédure : comme un malaise vagal, des difficultés à ponctionner la saphène ou à monter la fibre dans la lumière veineuse. Le mauvais positionnement de l'extrémité de la fibre au niveau de la jonction saphéno-fémorale peut avoir de graves conséquences, comme une thrombose ilio-fémorale.

D'autres complications bénignes ou mineures peuvent survenir dans les suites de la procédure comme des ecchymoses, des douleurs sur le trajet saphénien, un hématome, une lymphorrhée après ponction ou des dysesthésies.

Les complications majeures sont représentées par l'apparition d'un épisode thromboembolique ou d'exceptionnelles lésions nerveuses motrices.

Des recommandations sont données afin de réduire le risque des complications de cette procédure qui doit selon l'HAS être réalisée en milieu opératoire.

La création d'un secteur d'environnement médical de niveau 2 privé, ouvert à un grand nombre de spécialités médicales, est évoquée afin de réduire le coût de ce type d'intervention.

Mots-clés : laser endoveineux, complications, environnement médical.

Summary

Endovenous procedures for treating saphenous veins have proven their effectiveness over the past ten years.

These are nevertheless invasive treatments.

Although performed on out-patients, side effects and complications have been described.

Certain incidents can occur during the course of the procedure. There may be vagal discomfort, difficulties in puncturing the saphenous vein or inserting the fibre into the light inside the vein. Incorrect positioning of the tip of the fibre at the sapheno-femoral junction can have serious consequences, such as an ilio-femoral thrombosis.

Other benign or minor complications may arise as a result of the procedure such as ecchymoses, pain along the saphenous pathway, hæmatoma, lymphorrhæa after puncture or dysesthesias.

Major complications are represented by a thromboembolic episode or exceptional lesions in the motor nerves.

Recommendations are provided for the purpose of reducing the risk of complications in this procedure which, according to the HAS, should be performed in an operating theatre.

The creation of a medical environment sector at private level 2 open to a wide range of medical specialities is mentioned, in order to reduce the cost of this type of intervention.

Keywords: endovenous laser, complications, medical environment.

Introduction

En 1997, les premières techniques endoveineuses de traitement des varices par radiofréquence ont été présentées lors du congrès de l'*American College of Phlebology* à Palm Spring.

Dès 1999, de nombreux articles ont été publiés sur les traitements par laser endoveineux.

Depuis cette période, les publications font état d'un taux de succès avec occlusion de la saphène de 90 à 98 % des cas [1, 2].

Le premier avantage de ces techniques par rapport à la crossectomie avec éveinage est d'éviter d'aborder chirurgicalement la jonction saphéno-fémorale, ce qui pouvait être une source de complications, à type de plaie de la veine fémorale ou d'une lymphorrhée.

Le second avantage est de ne pas réaliser l'éveinage par stripping (même si il est pratiqué par invagination sur fil), car il est souvent à l'origine d'un hématome et de douleurs postopératoires.

Les procédures endoveineuses par laser sont néanmoins des méthodes de traitement invasives avec ponction ou dénudation de la saphène.

Elles ne sont indiquées dans la grande majorité des cas que pour le traitement des saphènes dans le compartiment saphénien ou pour la suppression d'un reflux au niveau d'une perforante.

Un traitement associé des varices tributaires le plus souvent par phlébectomie [3] semble la meilleure et la solution la plus économique même si certains praticiens utilisent la sclérothérapie complémentaire dans un deuxième temps.

Bien que ces procédures soient réalisées en ambulatoire, des effets secondaires ou des complications ont été décrits dans une revue sur le traitement chirurgical endovasculaire des varices [4] lors de la réalisation de techniques endoveineuses.

Nous n'aborderons pas volontairement dans cet article les complications liées à la phlébectomie, qui sont pourtant souvent plus invalidantes que la procédure endoveineuse elle-même.

Rappel des différents dispositifs

Il existe plusieurs types de machine laser commercialisés en France dont les longueurs d'onde les plus utilisées sont le 810 nm, 940 nm, 980 nm, 1320 nm, 1470 nm et 1500 nm.

Certaines longueurs d'onde ont un spectre d'absorption préférentiel dans l'hémoglobine (810 nm) [5], alors que d'autres longueurs d'onde plus élevées, ont leur spectre d'absorption dans l'eau, comme le 1470 nm [6].

La puissance délivrée doit donc être plus élevée dans les longueurs d'onde basse et plus faible dans les longueurs d'onde hautes, de façon à entraîner une brûlure pariétale en limitant les réactions inflammatoires périveineuses.

À la suite de plusieurs publications [7, 8], un consensus a été admis concernant la puissance délivrée par cm de saphène traitée : la « LEED » (*Light Endovenous Energy Density*) doit être supérieure à 60 Joules/cm pour obtenir une occlusion et inférieure à 100 Joules/cm pour éviter les réactions inflammatoires.

Les premières procédures ont été réalisées avec des fibres nues à tir axial qui étaient dans certains cas responsables de douleurs, liées à une effraction de la paroi de la veine saphène par le tir laser.

À cette époque, il n'existait pas de kits gradués et un désilet avec guide métallique proposé dans les dilatations artérielles était utilisé.

Au cours des années et influencées par certains praticiens [9], des fibres à tir laser dispersé ont été proposées (fibre Nevertouch), et des fibres à tir radial ont été commercialisées dans un kit comprenant un guide hydrophile et un cathéter gradué avec verrouillage de la fibre à son extrémité.

Difficultés et complications des procédures endoveineuses

Au cours de ces procédures, des incidents ou accidents [10] peuvent survenir dont certains peuvent être responsables de complications mineures ou majeures [11] au décours ou dans les suites de ces techniques de traitement endoveineuses.

Difficultés et complications au décours de la procédure

Allergies

Les allergies sont assez rares mais il faut être vigilant sur le badigeonnage à la Bétadine® chez les patients allergiques à l'iode.

Dans des cas exceptionnels, on peut noter une allergie au latex qui contre-indique l'utilisation de certains dispositifs dont les gants chirurgicaux traditionnels.

Ces allergies peuvent être responsables d'un choc anaphylactique.

Malaise vagal

La première étape de la procédure endoveineuse est la ponction sous échographie de la grande veine saphène, le plus souvent au niveau du pôle inférieur de la zone de reflux.

Cette ponction peut être réalisée avec ou sans anesthésie locale.

Incidents et accidents des procédures endoveineuses par laser.

Un malaise vagal peut survenir comme toute ponction chez un patient anxieux. La procédure doit être réalisée dans un environnement médical spécialisé de façon à éviter ce type d'effet secondaire dont les conséquences peuvent être graves.

Spasme veineux

Si la ponction n'est pas franche, un spasme veineux peut survenir et une dénudation peut devenir nécessaire, impliquant une anesthésie locale plus importante avec crochetage de la saphène sous le fascia au crochet de Müller.

La ponction est facilement réalisable avec l'aiguille de ponction fournie dans le kit.

Dans certains cas, il est nécessaire d'utiliser un cathéter de 16 G.

Lors de la ponction, un reflux peut être obtenu mais lorsque le cathéter est insuffisamment introduit dans la lumière veineuse, la montée du guide devient impossible, ce cathéter restant dans la paroi saphénienne ou en dehors.

Difficultés de montée du guide

Que le guide soit métallique ou hydrophile, sa montée dans la lumière de la saphène peut être difficile.

Dans certains cas, il bute sur une valvule ou s'enroule au niveau d'une coudure le plus souvent au niveau de l'abouchement d'une tributaire ou d'une perforante.

Dans une étude, elle est survenue 4 fois sur 170 procédures [12].

Sa progression doit être guidée avec la sonde d'échographie et aidée avec les doigts de la main gauche de façon à progresser le plus haut possible.

Il a également été constaté des fausses routes soit dans un rare dédoublement saphénien, dans la saphène accessoire de cuisse qui se reconnecte au tronc de la GVS, dans une veine périnéale ou dans une perforante vers la voie veineuse profonde. Le largage du guide dans l'axe ilio-cave a également été observé lors de la montée du cathéter.

Dans tous les cas, la progression du guide doit être contrôlée sous échoguidage.

Difficultés de positionnement du désilet et de la fibre

Classiquement, la montée du désilet sur le guide est facile. Sa progression est difficile ou bloquée lorsqu'il y a une fausse route ou lorsque le calibre de la saphène est très petit. L'extrémité supérieure doit être positionnée en échographie à environ 2 cm sous la jonction saphéno-fémorale et dans tous les cas au-dessous de la valve préterminale.

La mise en place de la fibre optique est également facile, mais dépassant de quelques centimètres, elle doit être repositionnée sous échographie au niveau de la valve préterminale à 1,5 cm de la jonction.

Un verrouillage de la fibre sur le cathéter est nécessaire avec mise en place de stéristraps de façon à éviter tout déplacement lors de l'anesthésie locale. Sur les cathéters gradués, la distance sera notée.

Des mouvements désordonnés du patient lors de l'anesthésie par tumescence sont susceptibles de modifier le positionnement de la fibre.

Un mauvais positionnement de l'extrémité de la fibre dans la veine fémorale entraînerait une thrombose ilio-fémorale.

Un cas de ce type de complication a été observé.

Il n'est pas recommandé de monter la fibre nue sans introducteur car sa rigidité serait susceptible de transfixier la paroi saphénienne comme cela a été constaté plusieurs fois.

Anesthésie locale par tumescence

L'anesthésie locale par tumescence [13] est de composition variable selon les praticiens.

Elle peut être réalisée avec du Ringer, du sérum physiologique isotonique ou du bicarbonate à 1,4 % avec de la lidocaïne adrénalinée à 1 ou 2 % ou non adrénalinée selon la préparation de Klein.

Des cas de nécroses cutanées étendues ont été décrites lors de l'injection de bicarbonate hypertonique à 8,4 %.

Lors de l'injection de tumescence sous échographie, il faut éviter de traumatiser le cathéter ou la fibre laser qui pourrait être endommagée par le biseau de l'aiguille.

Tirs laser

Les tirs laser peuvent être réalisés en continu ou en discontinu avec des puissances variables selon la longueur d'onde de la machine.

Il est impératif de ne pas délivrer une puissance trop forte au même site qui serait susceptible d'occasionner une brèche de la paroi veineuse avec un important hématome périphérique (Photo 1).

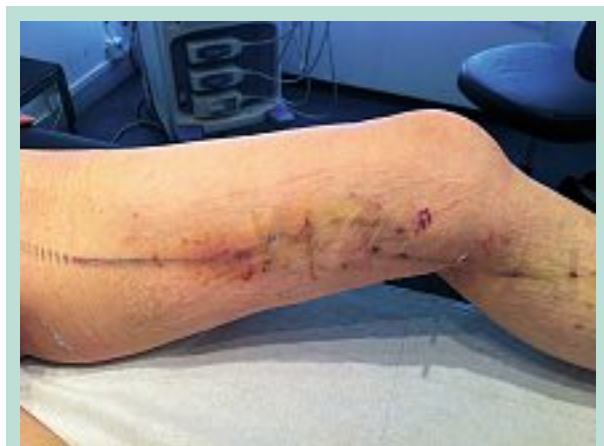

PHOTO 1

Concernant les fibres nues, il faut s'assurer que l'extrémité de celle-ci n'est pas localisée à l'intérieur du cathéter, ce qui entraînerait une brûlure et libération de matériau plastique dans la circulation générale avec aucun effet sur la paroi saphénienne.

Pour les fibres disposant d'un cathéter gradué, les tirs en continu doivent être lents et réguliers.

À la fin de la procédure, certains dispositifs permettent de localiser l'extrémité de la fibre avant sa sortie.

Des tirs lasers au niveau de la zone d'introduction peuvent être responsables d'une brûlure cutanée dont la cicatrisation serait plus longue.

Un cas de brûlure cutanée dont la cicatrisation a été obtenue en 7 semaines a été rapporté [14].

Il est également dangereux de délivrer de l'énergie lorsque la fibre est sortie de la veine, des lésions rétiniennees pouvant survenir chez l'opérateur et chez le personnel soignant. Des lunettes doivent être portées durant toute la procédure.

Les différentes constantes comportant la longueur du segment saphénien traité, la puissance délivrée et le nombre de joules total seront notées et devront figurer sur le compte rendu d'intervention.

Pansement

Des stéristrrips seront mis en place au niveau des zones d'incisions.

Il est recommandé de ne pas les utiliser sur toute leur longueur mais seulement sur quelques centimètres car ils sont susceptibles de laisser des phlyctènes par un phénomène de Koebner.

Une compression élastique par bande ou bas ou non élastique par bande est recommandée en postopératoire.

Si une bande collée est posée, une sous-couche est nécessaire de façon à éviter une réaction allergique ou orthoergique.

Si une bande élastique est utilisée, il faut s'assurer qu'elle n'exerce pas une pression trop forte, ce qui pourrait occasionner un œdème distal du dos du pied ou une compression musculo-nerveuse lorsqu'elle est mise en place en peropératoire.

Complications dans les suites de la procédure

Complications postopératoires bénignes

- **Les ecchymoses diffuses** sont quasi constantes plus ou moins importantes et sans conséquence (**Photo 2**). Elles peuvent être secondaires à l'injection d'anesthésique ou à la brûlure pariétale veineuse du laser et disparaissent en 2 à 3 semaines.
- **Les hématomes collectés** peuvent se voir au niveau des zones d'incision ou à la suite de la diffusion d'une énergie laser trop importante comme précédemment décrite.

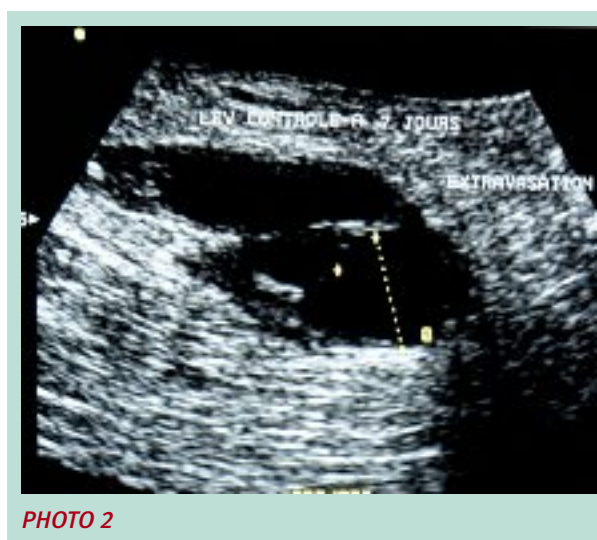


PHOTO 2

- **Les douleurs avec sensation de brûlure** sur le trajet saphénien sont plus fréquentes avec les fibres nues qu'avec les fibres à tir radial. Dans une étude personnelle [10], nous les avons retrouvées dans 19,5 % des cas sur 178 patients traités avec une fibre nue. Elles étaient situées entre 2 et 6 sur une échelle analogique visuelle et ont disparu en 10 jours. **Proebstle** [15] rapporte qu'après procédure laser diode 940 nm de la GVS ou de la PVS, un traitement antalgique a dû être poursuivi une semaine dans la moitié des cas. Elles peuvent se voir lorsqu'il existe une ectasie de gros calibre sur la saphène. Elles seraient plus fréquentes au 1/3 inféro-médial de cuisse.
- **Saignement local.** Malgré des micro-incisions et la mise en place de stéristrrips, un saignement local à travers le pansement peut apparaître. Ce saignement est souvent dû à la présence d'une collatérale ou perforante refluyente. Les stéristrrips n'adhèrent pas toujours parfaitement à la peau compte tenu de l'écoulement possible du liquide de tumescence.
- Au cours de la procédure laser, l'introduction du guide se fait par ponction mais dans certains cas une dénudation est possible et dans ce cas des **cicatrices inesthétiques** peuvent être observées si les incisions ont été trop larges ou si les stéristrrips ont été mal posés. Elles peuvent être tatouées si la zone de marquage n'a pas été effacée avant la mise en place du pansement. **Une cicatrice chéloïde** n'est pas exclue sur un terrain prédisposé et le patient devra en être informé. Ces complications sont plus fréquemment observées après phlébectomie.

Incidents et accidents des procédures endoveineuses par laser.

Complications mineures

- **Un écoulement lymphatique** est impossible après ponction mais il peut être observé après dénudation. Il finit par se tarir au cours des semaines. Dans de rares cas, on peut observer une collection lymphatique se présentant sous la forme d'une tuméfaction indolore. Elle peut être ponctionnée mais a tendance à récidiver. Elle se résorbe sous compression.
- **Une surinfection locale** au niveau de la zone d'incision est possible si la cicatrisation n'est pas parfaite. Des soins locaux doivent être entrepris avec éventuellement une antibiothérapie par voie générale en cas d'aggravation.
- **Un œdème transitoire** peut se développer dans les suites de la procédure. Il est généralement d'origine lymphatique mais doit bénéficier d'une exploration écho-Doppler pour éliminer une thrombose veineuse.
- **Une thrombose veineuse superficielle** peut survenir en post-procédure, surtout si une phlébectomie complémentaire n'a pas été réalisée. Elle est secondaire à la thrombose d'une tributaire dont l'alimentation a été supprimée. Une évacuation à l'aiguille ou à la lame bistouri n° 11 est recommandée pour éviter les pigmentations résiduelles.
- **Des troubles sensitifs** peuvent se traduire par des dysesthésies avec diminution de la sensibilité au toucher ou anesthésie locale. Ils sont plus fréquents lors du traitement de la petite veine saphène surtout au 1/3 inférieur de jambe compte tenu de la présence du nerf sural ou lors du traitement des saphènes jambières avec la présence du nerf saphène. Ces dysesthésies disparaissent classiquement en quelques mois. Les hyperesthésies sont beaucoup plus rares.

Complications majeures

- **La complication majeure est la thrombose veineuse profonde.**
Trois séries qui ont bénéficié d'un écho-Doppler systématique rassemblant respectivement 499 GVS [1], 232 GVS + 79 PVS [16] et 73 PVS [15] font état de thrombose dans 0,09 et 2,7 % des cas.
Cette thrombose peut être localisée au niveau d'une veine gastrocnémienne, d'une veine poplitée ou fémorale.
On peut l'expliquer lorsqu'il existe une erreur de procédure.
 - C'est le cas des thromboses fémorales si la fibre est localisée trop haut au niveau de la jonction saphéno-fémorale ou dans la veine fémorale.
 - Ce peut également être le cas dans les procédures de traitement de la petite veine saphène avec thrombose des veines gastrocnémiennes lorsqu'il existe un tronc commun entre la petite veine saphène et ces dernières.

- Il est rare de constater une extension du thrombus dans la veine fémorale ou la veine poplitée lorsque la fibre a bien été positionnée en amont de la jonction compte tenu de l'importance du flux dans le réseau profond.
- Dans d'autres cas, la thrombose est inexplicquée et se pose la question d'une thrombophilie méconnue qui fera l'objet d'une investigation à l'arrêt du traitement.
- La prévention repose sur la marche rapide, la compression élastique. La prescription d'une anticoagulation à dose préventive peut être discutée, elle n'est pas consensuelle. Certains prescrivent un traitement préventif aux héparines de bas poids moléculaire [17], d'autres de façon sélective [16], la plupart jamais ou exceptionnellement.
- **Les lésions nerveuses motrices sont exceptionnelles.**
Elles ne sont pas observées pour les procédures de la grande veine saphène pour plusieurs cas ont été observés après procédure mais la petite veine saphène. Lorsque la jonction saphéno-poplitée est haute ou qu'il n'existe pas de connexion avec la veine poplitée et que la fibre est montée au-dessus du pli poplité, il est possible de léser le nerf ischiatique ou une de ses deux branches si celles-ci n'ont pas été identifiées en échographie ou que l'anesthésie par tumescence est insuffisante. Les conséquences seraient une lésion motrice avec steppage.

Comment éviter les complications

1. **Une information éclairée sur les alternatives, bénéfiques et risques de la technique doit être remise au patient et signée.**

Une feuille comportant toutes les explications et les effets secondaires doit être donnée et remise en main propre.

2. **Une check-list doit être établie.**

Elle doit comporter la liste du matériel nécessaire à la réalisation de la procédure y compris la composition de la solution d'anesthésie de façon à éviter une perte de temps lorsqu'un des éléments fait défaut.

Tout le matériel doit être posé sur un champ stérile et comptabilisé avant de débiter l'intervention.

Cette liste doit également comporter toutes les étapes de la procédure : anesthésie locale, ponction, montée du guide, retrait de l'aiguille de ponction, micro-incision pour permettre le passage du désilet, montée et positionnement de la fibre optique, mise en place de stéristrrips avant l'anesthésie par tumescence, retrait progressif de la fibre lors de la délivrance de l'énergie laser, stéristrrips sur la zone de ponction et mise en place d'une compression élastique ou non élastique.

La prescription d'un anticoagulant à dose préventive est discutable mais recommandée. Elle peut être par HBPM ou par les nouveaux anticoagulants oraux.

Dans le cas de la prescription de Dabigatran ou de Rivaroxaban, le premier comprimé doit être pris 8 heures après l'intervention.

Il est souhaitable de laisser un numéro de téléphone en demandant au patient de donner des nouvelles dès le lendemain et d'informer des éventuels effets secondaires constatés les jours suivants.

Le patient doit être revu entre J+3 et J+7 de façon à retirer la compression élastique ou non élastique, confirmer en échographie l'occlusion de la saphène et la limite supérieure de cette occlusion au niveau du segment intervalvulaire.

On s'assurera également de l'absence de thrombose veineuse profonde en explorant aussi les veines musculaires.

Une compression médicale élastique classe 2 par chaussettes ou par bas cuisse sera proposée pour une période d'un mois.

3. L'environnement médical

Dans un document publié en 2010 [18], la Haute autorité de santé (HAS) établit les différents niveaux d'environnements techniques pour la réalisation d'actes interventionnels.

- **Le niveau 1** possède l'équipement et le matériel le plus simple, adapté à la réalisation d'actes interventionnels et à la prise en charge basique de complications cardio respiratoires avec une pharmacie d'urgence classique. Le personnel est réduit à l'opérateur et éventuellement à un assistant.

Les critères discriminants vers ce niveau sont :

- anesthésie par topique, anesthésie locale, blocs digitaux ou locaux ;
- actes mineurs ;
- patients : ASA 1, 2, ± 3.

- **Le niveau 2** a un niveau d'équipement supérieur pour faire face à une prise en charge plus importante et complexe que le niveau 1, notamment la gestion d'une réanimation.

Il dispose d'une salle de surveillance après l'intervention et d'un système continu d'administration de l'oxygène. La pharmacie est complétée par des médicaments pour traiter l'hyperthermie maligne, les troubles du rythme cardiaque, les œdèmes aigus du poumon, etc.

Le personnel est renforcé tant par le nombre que par les compétences avec présence d'un assistant dédié à la surveillance des patients sédatisés.

Les critères discriminants vers ce niveau sont :

- anesthésie locale avec tumescence, sédation + anesthésie locale, sédation + analgésie ;

- actes mineurs ou majeurs ;
- patients ASA 1, 2, 3 ± 4.

- **Le niveau 3** constitue un secteur opératoire avec zone opératoire, une zone de réveil et une salle de décontamination, désinfection. L'environnement du niveau 3 implique la présence d'un médecin anesthésiste, donc adapté à la réalisation d'une anesthésie générale.

Les critères discriminants vers ce niveau sont :

- anesthésie régionale, générale, sédation/analgésie profonde ;
- actes mineurs ou majeurs ;
- patients ASA 1, 2, 3 ± 4.

L'HAS dans un rapport en 2008 [19] considère que la « procédure endoveineuse par laser doit être réalisée en secteur opératoire, secteur dont les caractéristiques organisationnelles et techniques sont définies par l'arrêté du 7 janvier 1993 ».

Les précautions de sécurité inhérentes à la pratique du laser endoveineux (lunettes, panneaux d'avertissement portant le pictogramme international) doivent être en sus respectés.

En tenant compte de toutes ces considérations administratives et pour des raisons juridiques, il nous semble, pour des raisons de sécurité, que la procédure endoveineuse doit être réalisée en milieu chirurgical.

Discussion

Les techniques de traitement des varices par des procédures endoveineuses sont incontestablement des techniques invasives.

Pour certains praticiens, elles sont toujours complétées par une phlébectomie des varices tributaires.

Rappelons à cette occasion que le traitement de base est l'éradication des varices par phlébectomie et que les patients viennent consulter pour la présence de celles-ci et non pour une insuffisance saphénienne.

Dans cette situation, l'intervention, même si elle est pratiquée sous anesthésie locale par tumescence, doit être réalisée au bloc opératoire pour satisfaire aux conditions d'asepsie et d'environnement médical.

Pour d'autres praticiens, la technique de procédure endoveineuse sans phlébectomie pourrait être réalisée au cabinet médical.

Il est certain que la simple ponction d'une saphène et la mise en place d'une sonde avec une anesthésie locale par tumescence pourrait être pratiquée dans un environnement technique de niveau 1.

Incidents et accidents des procédures endoveineuses par laser.

Toutefois en cas de problème médical (malaise vagal prolongé, trouble du rythme, arrêt cardiaque), la responsabilité médico-légale du praticien serait immédiatement mise en cause sur le plan juridique, pour ne pas avoir donné au patient toutes ses chances pour la réalisation de cette technique qui aurait pu être réalisée au bloc opératoire, en se référant au texte de l'HAS.

La question qui est importante à se poser est : est-il vraiment raisonnable et économique de réaliser au bloc opératoire ce type de procédure dont les complications sont relativement rares ?

Il est indiscutable que l'équipement d'un cabinet médical est insuffisant.

Mais il est indiscutable que réaliser ce type de procédure en milieu chirurgical où sont pratiquées des interventions abdominales ou pelviennes sous anesthésie générale avec assistance respiratoire est coûteux en termes de santé publique et excessif.

Les niveaux 2 de l'environnement médical décrit par l'HAS devraient être créés en secteur libéral et conventionnés, de façon à permettre la réalisation d'actes techniques en ambulatoire sous anesthésie locale par tumescence, avec ou sans sédation, mais en présence d'un anesthésiste.

Ces types d'établissements pourraient être à disposition de médecins et chirurgiens de spécialités différentes qui réaliseraient leurs actes techniques en toute sécurité et de façon plus économique qu'en milieu strictement chirurgical.

Conclusion

La réalisation d'une procédure endoveineuse par laser associée à une phlébectomie permet de traiter avec efficacité les insuffisances saphéniennes et les varices en ambulatoire.

Ces techniques de traitement sont des techniques invasives qui peuvent être à l'origine de complications, dont certaines sont bénignes mais d'autres peuvent être plus graves.

Des difficultés techniques peuvent survenir au décours de la procédure comme un malaise vagal, un spasme de la veine au cours de la ponction nécessitant une dénudation, une puissance d'énergie trop élevée ou un mauvais positionnement de la fibre pouvant être responsable de complications plus sévères.

En post-procédure, les complications bénignes comme des ecchymoses, les hématomes ou une inflammation locale avec douleur sur le trajet saphénien régressent en deux semaines.

Les complications mineures sont caractérisées par un écoulement lymphatique, une surinfection locale, un œdème transitoire ou une thrombose veineuse superficielle d'une tributaire laissée en place.

Des troubles sensitifs à type de dysesthésie sont également possibles lors du traitement de la petite veine saphène ou de la grande veine saphène jambière.

Les complications majeures sont représentées par la maladie veineuse thromboembolique et les lésions nerveuses motrices qui restent exceptionnelles.

Afin de réduire le risque de ces incidents ou accidents, une formation à la technique de traitement par voie endoveineuse est indispensable.

Une information éclairée doit être remise et une checklist doit être établie par le praticien avant de débiter le traitement.

Il est recommandé selon l'HAS de réaliser ce type de procédure en secteur opératoire de façon à éviter toute complication qui, au cabinet médical, ne pourrait être efficacement prise en charge et mettrait en danger la vie du patient, ce qui, pour le traitement d'une affection bénigne, est inacceptable.

Références

1. Min R.J., Zimmet S.E., Isaacs M.N., Forrestal M.D. Endovenous laser treatment of the incompetent greater saphenous vein. *J. Vasc. Interv. Radiol.* 2001 ; 12 : 1167-71.
2. Navarro L., Min R., Bone C. Endovenous laser: a new minimally invasive method of treatment of varicose veins. Preliminary observations using an 810 nm diode laser. *Dermatol. Surg.* 2001 ; 54 : 293-300.
3. Oesch A. La phlébectomie ambulatoire. *Phlébologie* 2012 ; 65(3) : 15-8.
4. Perrin M. Traitement chirurgical endovasculaire des varices des membres inférieurs. Techniques et résultats. EMC (Elsevier Masson SAS, Paris) Chirurgie vasculaire, 43-161-C, 2007.
5. Kabnick L.S. Outcome of different endovenous laser wavelengths for great saphenous vein ablation. *J. Vasc. Surg.* 2006 ; 43(1) : 88-93.
6. Mauriello J., Sanchez E.J., et al. Radiofrequency Closure Fast versus Water-Selective Laser Wavelength at 1470 nm for Saphenous Endovenous Thermal Ablation. 23rd Annual Congress of the American College of Phlebology. Palm Springs, C.A. 2009 ; November 5-8.
7. Proebstle M., Krummenauer F., Gül D., Knop J. Non occlusion and early reopening of the greater saphenous vein after endovenous laser treatment is fluence dependent. *Dermatol. Surg.* 2004 ; 30 : 174-8.
8. Proebstle M., Sandhofer M., Kargl A., et al. Thermal damage of the inner vein wall during endovenous laser treatment: key role of energy absorption by intravascular blood. *Dermatol. Surg.* 2002 ; 28 : 596-600.

9. Kabnick L.L. Jacket-Tip Laser Fiber vs. Bare-Tip Laser Fiber for Endothermal Venous Ablation of the Great Saphenous Vein: Are the Results the Same? *Controversies in Vascular Surgery*. Paris, 2008.
 10. Vin F., Lemasle P., Allaert F.A. Difficultés de procédures et complications à court terme du traitement des grandes veines saphènes par laser endoveineux. *Angiologie* 2007 ; 2(59) : 11-6.
 11. Mundy L., Merlin T.L., Fitridge R.A., Hiller J.E. Systematic review of endovenous laser treatment for varicose veins. *Br. J. Surg.* 2005 ; 92 : 1189-94.
 12. Lebard C., Zucarelli F. Intérêt de l'angiographie de la jonction saphéno-fémorale au cours de la destruction de la grande veine saphène par procédure endoveineuses. *Phlébologie* 2002 ; 55 : 263-8.
 13. Fays S., Fays-Bouchon N. La phlébectomie ambulatoire sous anesthésie locale par tumescence : expérience personnelle de 6 ans. *Phlébologie* 2004 ; 57 : 81-5.
 14. Sichlau M.J., Ryu R.K. Cutaneous thermal injury after endovenous laser ablation of the greater saphenous vein. *J. Vasc. Interv. Radiol.* 2004 ; 15 : 865-7.
 15. Proebstle T.M., Doendue G., Kargl A., Knop J. Endovenous laser treatment of the lesser saphenous vein with 940 nm diode laser: early results. *Dermatol. Surg.* 2003 ; 29 : 357-61.
 16. Anastasie B., Celerier A., Cohen-Solal G., Anido R., Bone C., Mordon S., et al. Laser endoveineux. *Phlébologie* 2003 ; 56 : 369-82.
 17. Proebstle T.M., Lehr H.A., Kargl A., Espinosa Klein C., Rother W., Behtge S., et al. Endovenous treatment of the greater saphenous vein with a 940 nm diode laser: thrombotic occlusion after endoluminal thermal damage by laser-generated steam bubbles. *J. Vasc. Surg.* 2002 ; 35 : 596-600.
 18. HAS. Quels niveaux d'environnements techniques pour la réalisation d'actes interventionnels en ambulatoire ? Décembre 2010.
 19. HAS. Occlusion de la veine saphène par laser par voie veineuse transcutanée. Rapport d'évaluation, avril 2008.
-