Aucun article ou résumé dans cette revue ne peut être reproduit sous forme d'imprimé, photocopie, microfilm ou par tout autre procédé sans l'autorisation expresse des auteurs et de l'éditeur. Editions Phlébologiques Françaises
No article or abstract in this journal may be reproduced in the form of print, photocopy, microfilm or any other means without the express permission of authors and the editor. Editions Phlébologiques Françaises

Phlébologie 2009, 62, 3. p. 21-39

Redécouverte de la Varicose pelvienne chez la femme

2 - Stratégie diagnostique dans la prise en charge de la varicose pelvienne de la femme
Diagnostic planning in the management of pelvic varicosis in women

Lemasle P.

Résumé

La varicose pelvienne est probablement sous estimée car méconnue. *Sa prise en charge repose sur un algorithme décisionnel en 4 étapes :*

Première étape : repose sur l'interrogatoire et l'examen clinique : Elle permet de suspecter la varicose pelvienne soit devant un syndrome de congestion pelvienne, soit devant une varicose spécifique des membres inférieurs.

Deuxième étape : repose sur l'exploration ultrasonore : elle permet de confirmer et de classer la varicose pelvienne. La voie endovaginale n'est pas indispensable.

La troisième étape : est celle de la phlébographie pelvienne sélective.

Cet examen doit être réservé au bilan exhaustif des reflux pelviens lorsqu'un geste thérapeutique est décidé à l'étage pelvien.

La quatrième étape : est celle du traitement à l'étage pelvien qui repose sur l'embolisation sélective des troncs veineux incontinents, parfois associée à un geste chirurgical pour lever une compression veineuse ou traiter une cause locale.

Cette démarche systématique doit permettre de mieux prendre en charge cette pathologie.

Mots clés : *varicose pelvienne, exploration ultrasonore phlébographie pelvienne sélective, embolisation pelvienne sélective.*

Summary

Pelvic varices are probably overlooked because they are not sought. Their detection rests on the application of a diagnostic algorithm in 4 stages :

The first stage : rests on the history and the clinical examination : a pelvic congestion syndrome or a specific pattern of varices of the lower limbs suggest the presence of pelvic varices.

The second stage : rests on ultrasound examination: this confirms the presence of pelvic varices and determines the type. The endovaginal route is not always necessary.

The third stage : is selective pelvic phlebography. This investigation which aims at localizing all the sites of pelvic reflux is indicated only if treatment of the pelvic varices is envisaged.

The fourth stage : is that of treatment at the pelvic level, essentially by selective embolisation of the incompetent venous channels, occasionally associated with surgery to relieve a venous compression or to deal with a local cause.

Such a method applied routinely should lead to better management of this condition.

Keywords: pelvic varices, ultrasound examination, selective pelvic phlebography, selective pelvic embolisation.

Communication orale à la Société Française de Phlébologie le 21 novembre 2008.
Remerciements au docteur Milka Greiner pour la reproduction de son iconographie phlébographique.
Remerciements aux laboratoires Tonipharm qui ont autorisé la reproduction partielle du 5 ème tome des atlas d' écho-anatomie veineuse superficielle.

Philippe Lemasle, Médecin Vasculaire.
15 rue Pottier - 78150 Le Chesnay.
Accepté 06 mai 2009

Aucun article ou résumé dans cette revue ne peut être reproduit sous forme d'imprimé, photocopie, microfilm ou par tout autre procédé sans l'autorisation expresse des auteurs et de l'éditeur. Editions Phlébologiques Françaises
No article or abstract in this journal may be reproduced in the form of print, photocopy, microfilm or any other means without the express permission of authors and the editor. Editions Phlébologiques Françaises

Introduction

La varicose pelvienne est restée longtemps méconnue, probablement parce qu'elle est à la lisière de 2 spécialités médicales : la gynécologie et la médecine vasculaire. Et en fonction de la spécialité considérée, l'approche diagnostique est très différente.

On peut schématiser 2 cas de figures :

- la problématique du gynécologue : reconnaître l'origine veineuse d'une symptomatologie pelvienne
- la problématique du médecin vasculaire : reconnaître l'origine pelvienne d'une maladie variqueuse des membres inférieurs.

Cette phase de reconnaissance est primordiale car ensuite la démarche diagnostique et thérapeutique nous semble univoque.

Rappel de l'anatomie veineuse pelvienne (8,9, 10, 11, 12, 13, 14, 15) :

Il est difficile de comprendre l'expression des varicoses pelviennes et en particulier les points de fuite d'origine pelvienne sans faire référence à l'anatomie.

1 - *Sur le plan anatomo-fonctionnel, on peut schématiser le retour veineux par :*

a/ *un tronc collecteur unique*, la veine cave inférieure qui draine, par l'intermédiaire des veines iliaques communes, les membres inférieurs et le pelvis

b/ *2 systèmes latéralisés* qui drainent les membres inférieurs par l'intermédiaire des veines iliaques externes

c/ et un système médian plexiforme, en «dérivation» entre ces 2 systèmes latéraux tronculaires, qui draine le pelvis par l'intermédiaire de 5 axes :
- les 2 veines iliaques internes,
- les 2 veines ovariques,
- le plexus rectal par la veine rectale supérieure via la mésentérique inférieure puis la veine porte.

2 - *Dans 90 % des cas, les veines iliaques internes (et iliaques communes) sont avalvulées. Les afférences des veines iliaques internes sont de 2 types :*

a/ les afférences pariétales, satellites des artères :

On distingue les branches :

- ***Pelviennes :***
  - *iliolombale*
  - *sacrale latérale (supérieure et inférieure)*
- **Extra-pelviennes (11) :**
  - *obturatrice*
  - *glutéale supérieure*
  - *glutéale inférieure*
  - *pudendale médiale.*

Pour Milka Greiner, toutes les afférences pariétales et viscérales sont valvulées.

b/ les afférences viscérales :

• Ces afférences sont issues de plexus veineux, médians avalvulés, situés autour des organes pelviens et richement anastomosés entre eux.

On en distingue 5 :

- *plexus vésical*
- *plexus péri-urétral (plexus de Santorini)*
- *plexus rectal*
- *plexus vaginal*
- *plexus utérin.*

Ces plexus communiquent entre eux et avec ceux du côté opposé.

Les plexus vaginal et utérin sont même en continuité, se confondent et forment le plexus utéro-vaginal.

De ces 5 plexus, vont se détacher les veines viscérales, latéralisées :

- *veines vésicales*
- *veines rectales moyennes*
- *veines vaginales*
- *veines utérines.*

• Pour Le Pennec, seuls les plexus seraient avalvulés et les veines viscérales de drainage valvulées. Pour Gillot les veines vésicales et utérines ne sont pas valvulées. Les veines ovariques sont considérées valvulées dans environ 50 % des cas. La valvule est le plus souvent située au niveau de la région ostiale. *Les veinules ovariques* se regroupent pour former un très riche plexus veineux ovarique ou plexus pampiniforme. Ce plexus draine également une partie de l'utérus et les veines du cordon de l'utérus. Il se prolonge par la veine ovarique dont la terminaison est variable. Cependant, dans 80 % des cas: la veine ovarique gauche se draine dans la veine rénale homolatérale et la veine ovarique droite directement dans la veine cave inférieure (elle rejoint la veine rénale homolatérale dans 10% des cas).

Les veines ovariques peuvent être multiples : doubles voire triples, à ne pas confondre avec les veines urétérales, souvent multiples et plexiformes.

• Lorsque la veine rénale gauche est comprimée dans la pince aorto-mésentérique ou aortovertébrale, la veine ovarique gauche et l'arc réno-azygo-lombaire de Lejars (fig. 0), vont servir de voie de dérivation. Le gradient de pression réno-cave sera variable en fonction de la qualité de celles-ci.

Aucun article ou résumé dans cette revue ne peut être reproduit sous forme d'imprimé, photocopie, microfilm ou par tout autre procédé sans l'autorisation expresse des auteurs et de l'éditeur. Editions Phlébologiques Françaises
No article or abstract in this journal may be reproduced in the form of print, photocopy, microfilm or any other means without the express permission of authors and the editor. Editions Phlébologiques Françaises

Les 4 étapes de la stratégie de la prise en charge

On peut proposer ainsi un algorithme décisionnel en 4 étapes avec pour chacune d'entre elles, une prise en charge clinique ou para clinique spécifique **(diapo 1.)**

1. Suspicion du diagnostic de varicose pelvienne = examen clinique.
2. Confirmation du diagnostic = exploration ultrasonore
3. Bilan pré-thérapeutique à l'étage pelvien = phlébographie pelvienne sélective.
4. Traitement à l'étage pelvien = embolisation pelvienne sélective +/- associée à un geste chirurgical.

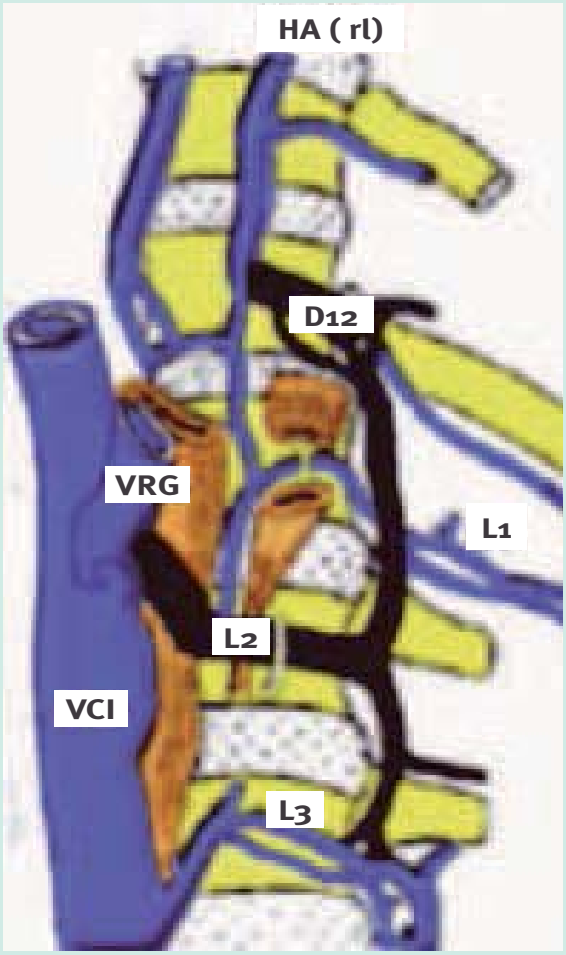

FIGURE 0 : ***(Une des variantes de la veine lombaire en L2).***
Veine lombaire en L2 et arc réno-azygo-lombaire de Lejars (d'après Gillot).

L1, L2, L3 = veines lombales.

D12 = 12ème veine intercostale gauche.

HA (rl) = racine latérale de la veine hémi-azygos.

VCI veine cave inférieure.

VRG veine rénale gauche réclinée.

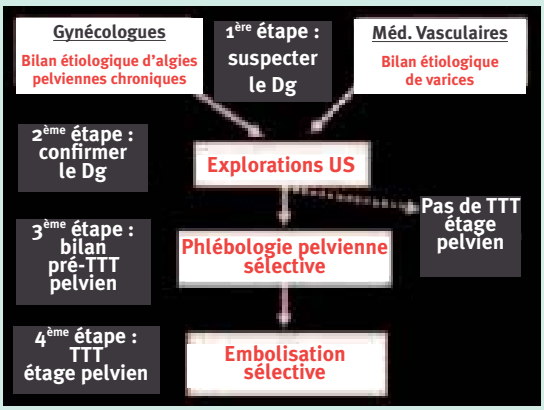

I - 1ère étape : quand évoquer une varicose pelvienne?

a - La problématique du gynécologue : reconnaître l'origine veineuse d'une symptomatologie pelvienne (1,2).

• Le syndrome de congestion pelvienne est l'expression clinique d'une stase veineuse pelvienne secondaire à une altération du retour d'un ou plusieurs secteurs pelviens (3). Il a été évoqué la première fois en 1949 par HC. Taylor (4).

• La description du syndrome de congestion pelvienne faite par JT. Hobbs (5) reste la référence bibliographique la plus citée :

- Les douleurs pelviennes chroniques : par définition, elles sont non périodiques et évoluent depuis plus de 6 mois Elles sont aggravées par l'orthostatisme, la fin de journée, la période prémenstruelle. Typiquement maximales 2 ou 3 jours avant les règles, elles sont soulagées par le décubitus. Elles sont parfois localisées dans une fosse iliaque, le plus souvent à gauche.

- **Les dysménorrhées** : elles prolongent les douleurs précédemment décrites. Typiquement, elles sont présentes en début de cycle, les 2 premiers jours, à la différence, des dysménorrhées endométriosiques qui classiquement durent tout le cycle.

-**Les dyspareunies** : les dyspareunies profondes seraient plutôt en faveur de varices utérines et les dyspareunies superficielles, plutôt en faveur de varices vaginales ou vulvaires.

Aucun article ou résumé dans cette revue ne peut être reproduit sous forme d'imprimé, photocopie, microfilm ou par tout autre procédé sans l'autorisation expresse des auteurs et de l'éditeur. Editions Phlébologiques Françaises
No article or abstract in this journal may be reproduced in the form of print, photocopy, microfilm or any other means without the express permission of authors and the editor. Editions Phlébologiques Françaises

- **Les douleurs post-coïtales :**
- **Les pesanteurs périnéales :** elles peuvent être en rapport avec des varices pudendales (3).
- **Les dysuries inexpliquées à type d'urgence mictionnelle :** elles peuvent être en rapport avec des varices du trigone vésical (3).

• La démarche étiologique de nos confrères gynécologues n'est pas simple car les algies pelviennes chroniques sont probablement un des motifs les plus fréquents de leur consultation :

- la douleur est un symptôme subjectif dont l'intensité est fonction du seuil très individuel de chaque patiente.
- **les causes sont multiples,** parfois intriquées.
- la distinction entre périodique et non périodique peut poser problème car quelle que soit l'étiologie, il peut exister une recrudescence prémenstruelle liée à la congestion locale.
- la différenciation entre organique et fonctionnel est difficile car la composante psychique participe toujours à ces douleurs chroniques, comme cause ou conséquence.

• Les évènements obstétricaux sont des éléments d'orientation :

- le nombre de grossesses : la multiparité est un important facteur de risque de varices pelviennes.
- **la notion d'accouchements difficiles :** éventuelles lésions du tissu de soutien des paramètres (syndrome de Masters -Allen).

• Le gynécologue doit alors rechercher des signes extra-gynécologiques associés :

- des lourdeurs des jambes, en particulier dans les périodes pré et per menstruelles
- la présence de varices évocatrices: varices périnéales, présence ou ATCD de varices vulvaires pendant les grossesses, varices fessières.
- des varices des membres inférieurs, pathologie fréquente, non spécifique mais qui font partie du tableau clinique.

b - La problématique du médecin vasculaire : reconnaître l'origine pelvienne d'une maladie variqueuse des membres inférieurs.

Certaines formes cliniques de varicose sont évocatrices voire spécifiques. Elles peuvent être en rapport avec les points de fuite d'origine pelvienne décrits par C. Franceschi (6,7).

3 points «viscéraux» :

- *le point périnal (P)*
- *le point inguinal (I)*
- *le point clitoridien (C).*

3 points «pariétaux» :

- *le point glutéal supérieur (GS)*
- *le point glutéal inférieur (GI)*
- *le point oburateur (O)*

Certains points de fuite alimentent des varicoses d'expression clinique spécifique, d'autres des varicoses «banales ».

3 formes cliniques nous semblent spécifiques de l'origine pelvienne :

- *les varices périnéales,*
- *les varices fessières,*
- *la varicose du nerf ischiatique.*

D'une façon plus générale, le cadre nosologique plus large de varicose non saphénienne doit faire rechercher une origine pelvienne.

Le corollaire est que le médecin vasculaire doit savoir rechercher des signes de congestion pelvienne devant ces expressions cliniques.

II - 2ème étape : confirmation du diagnostic

Quels que soient les symptômes ou signes cliniques ayant fait suspecter une insuffisance veineuse pelvienne, il faut confirmer cette hypothèse. Cette 2ème étape est celle de l'exploration ultrasonore.

Sur le plan sémantique, il ne faut pas confondre « varices pelviennes » et « varicocèles » :

- Toute dilatation veineuse pelvienne, expression d'une stase veineuse est une varice pelvienne.
- Les varicocèles sont la dilatation d'un plexus pampiniforme (ou péri-ovariens). Ils ne sont donc qu'une forme particulière de varices pelviennes.

III - La classification de Milka Greiner : (3. 16)

M. Greiner, radiologue interventionnelle, a proposé une classification des varicoses pelviennes. Cette classification est précise, cohérente et didactique et bien qu'issue d'une expérience phlébographique, peut servir de guide aux explorations ultrasonores.

M. Greiner, distingue 2 territoires (diapo 2) :

- *les varicoses génitales*, développées aux dépens des veines ovariques ou utérines.
- *les varicoses non génitales*, développées aux dépens des autres afférences des veines iliaques internes, en particulier les veines pudendales et obturatrices.
- *Les 2 formes peuvent être associées.*

Aucun article ou résumé dans cette revue ne peut être reproduit sous forme d'imprimé, photocopie, microfilm ou par tout autre procédé sans l'autorisation expresse des auteurs et de l'éditeur. Editions Phlébologiques Françaises
No article or abstract in this journal may be reproduced in the form of print, photocopy, microfilm or any other means without the express permission of authors and the editor. Editions Phlébologiques Françaises

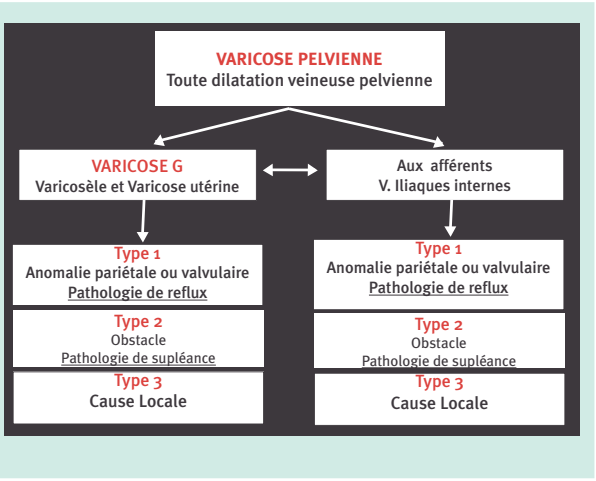

Chacune d'elles sont subdivisées en 3 types, définis par le mécanisme causal de la varicose : anomalie pariétale ou valvulaire du territoire concerné, obstacle, pathologie locale.

A / Varicose génitale (varicose ovarienne ou varicocèle et/ou varicose utérine) :

La varicose génitale est de loin la forme la plus fréquente de varicose pelvienne chez la femme, et la principale étiologie du syndrome de congestion pelvienne.

a - Varicose génitale de type 1 :

La lésion causale est une pathologie pariétale ou valvulaire des veines ovariques et/ou utérines.

- *Causes valvulaires :*
  - incompétence valvulaire congénitale,
  - agénésie valvulaire,
  - destruction valvulaire post-thrombotique,
- *Cause pariétale* : dilatation congénitale ou acquise des veines génitales.

Ces lésions valvulaires et/ou pariétales sont à l'origine de la varicose génitale (**fig. 1 et 1 bis**).

Le type 1 est une pathologie de reflux.

b - Varicose génitale de type 2 :

La lésion causale est un obstacle au drainage des veines ovariques et/ou utérines. Cet obstacle peut être situé à l'étage :

1 - Obstacle supra-pelvien :

- Anomalies du retour veineux rénal gauche :
  - nutcracker syndrome,
  - occlusion de la veine rénale gauche.
  - pathologie de la VCI :
  - anomalies congénitales (17, 18),
  - compression extrinsèque,
  - thrombose.

2 - Obstacle pelvien :

- Essentiellement obstacle au niveau des axes iliaques internes :
  - anomalies congénitales, et en particulier, syndrome de May-Turner (ou de Cockett),
  - compression extrinsèque,
  - thrombose.





FIGURE 1 ET 1 BIS : ***Varice génitale de type 1 - Pathologie de reflux. Phlébographie pelvienne sélective de M. Greiner, - opacification homogène de la veine rénale G sur tout son trajet, - reflux de la veine ovarique gauche qui alimente une volumineuse varicocèle homolatérale.***

Aucun article ou résumé dans cette revue ne peut être reproduit sous forme d'imprimé, photocopie, microfilm ou par tout autre procédé sans l'autorisation expresse des auteurs et de l'éditeur. Editions Phlébologiques Françaises
No article or abstract in this journal may be reproduced in the form of print, photocopy, microfilm or any other means without the express permission of authors and the editor. Editions Phlébologiques Françaises

Cette résistance à l'écoulement entraine une hyperpression d'amont et le développement de voies de dérivation **(fig. 2 et 2 bis)**. Le type 2 est une pathologie de suppléance.

c - Varicose génitale de type 3 :

La cause est dans ce cas principalement locale :

- rétroversion utérine du post-partum,
- pathologie adhérentielle : post-infectieuse, post-chirurgicale, endométriosiques,
- destruction obstétricale du tissu de soutien du paramètre (Syndrome de Masters -Allen),
- cause traumatique non obstétricale.

La phlébographie est typique si elle montre une volumineuse varicocèle, contrastant avec une opacification tardive et pauvre des voies de drainage. Le diagnostic sera confirmé par la cœlioscopie. Le type 3 est une pathologie locale. Ces causes locales peuvent être associées et accentuées par une pathologie de reflux.

B / Varicose non génitale, issue des afférents de la veine iliaque interne, autre que la veine utérine :

Elles sont plus rares. Leur classification est la même, à ceci près, que les lésions n'intéressent plus les veines génitales (ovarique ou utérine) mais les veines iliaques internes et ses autres afférents.

a - Varicose des afférents iliaques internes de type 1 :

Les lésions valvulaires et pariétales sont responsables d'un reflux dans le territoire des afférents iliaques internes.

b - Varicose des afférents iliaques internes de type 2 :

En dehors des anomalies du retour veineux rénal gauche qui génère une hyperpression spécifique au niveau de la veine ovarique homolatérale, les autres causes obstructives, pelviennes et extra pelviennes, décrites pour les varicoses génitales restent valables : toute résistance à l'écoulement au niveau d'un tronc collecteur, entraîne une hyperpression dans tous les territoires afférents d'amont.

La cause la plus fréquente est le syndrome de May-Turner (ou de Cockett). Cette compression est souvent asymptomatique car bien compensée sur le plan hémodynamique.

Pour mémoire, lorsqu'il existe un *obstacle ilio-cave*, les principales voies de dérivation sont :

- les veines ovariques,
- et les plexus veineux vertébraux internes situés à l'intérieur du canal vertébral. Ils s'étendent du sacrum à la région occipitale. Ils communiquent avec le système azygos et le système des veines lombaires par des anastomoses foraminales à chaque étage métamérique vertébral. Ce sont des plexus avalvulés, qui peuvent fonctionner dans les deux sens : caudo-crânial et crânio-caudal) (11).



N°2

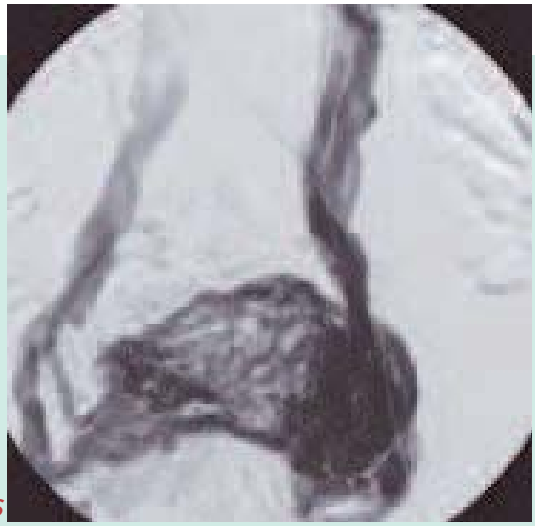

N°2 BIS

*FIGURE 2 ET 2 BIS : **Varice génitale de type n°2 - Pathologie de suppléance. Phlébographie pelvienne sélective de M. Greiner. Nutcracker syndrome : - aspect en demi teinte de la veine rénale G, du à la compression par la pince aorto -mésentérique - la veine ovarique G devient la voie de drainage principale du rein G: inversion du flux ovarique qui alimente une volumineuse varicocèle, qui se draine par la veine ovarique contro-latérale (n° 2 bis).***

Aucun article ou résumé dans cette revue ne peut être reproduit sous forme d'imprimé, photocopie, microfilm ou par tout autre procédé sans l'autorisation expresse des auteurs et de l'éditeur. Editions Phlébologiques Françaises
No article or abstract in this journal may be reproduced in the form of print, photocopy, microfilm or any other means without the express permission of authors and the editor. Editions Phlébologiques Françaises

c - Varicose des afférents iliaques internes de type 3 :

Des malformations veineuses locales aux dépens des afférences iliaques internes, sans reflux ni obstacle, sont décrites.

IV - Sémiologie écho-doppler

1. Rechercher des varices dans la sphère urogénitale.
2. Examen du système réno-ovarique.
3. Rechercher un Nutcracker syndrome.
4. Examen des axes ilio-caves.
5. Rechercher des points de fuite d'origine pelvienne.
6. Cartographie des varices des membres inférieurs.

ETAPE 2 : ***Exploration ultrasonore.***

On peut proposer 6 étapes dans la démarche diagnostique ultrasonore à l'issue desquelles, il sera possible de confirmer la présence d'une varicose pelvienne et de la classer selon le schéma proposé par M. Greiner :

1 - Rechercher des varices dans la sphère uro-génitale :

La forme la plus fréquente de varicose pelvienne est de loin la varicocèle gauche de type 1. La première étape diagnostique est donc de repérer des dilatations veineuses péri-utérines et péri- ovariennes.

• Il existe 2 voies d'abord :

- voie trans-abdominale, sus-pubienne.
- voie trans-périnéale.

Les sondes utilisées seront fonction de la morphologie de la patiente:

- sonde convexe large bande (2.5 – 5.0 MHz).
- sonde microconvexe large bande (5.0 – 10.0 Mhz).
- et parfois en voie trans-périnéale, sonde linéaire large bande (13.0 – 5.0 MHz).

• Voie trans-abdominale :

Elle permet de visualiser des veines dilatées, contournées, le plus souvent à la face latérale gauche de l'utérus, qui correspondent aux plexus veineux utéro -vaginaux dilatés **(fig. 3,4 et 5).**

Ces plexus veineux sont rarement visibles chez les nullipares. Ils sont fréquents dès la première grossesse et quasi-constants chez les multigestes. Les études épidémiologiques manquent pour connaître l'histoire naturelle de ces plexus en fonction de l'âge et des grossesses. Faut-il alors les considérer comme des veines pathologiques et à partir de quel diamètre?

• Il existe quelques éléments de réponse :

- Les varices utéro-ovariennes sont banales, fréquentes et asymptomatiques dans l'immense majorité des cas. Il ne faut donc s'y intéresser que lorsqu'il existe un possible syndrome de congestion pelvienne (SCP) ou lorsqu'elles interviennent de façon évidente dans la genèse d'une varicose, en particulier récidivante, des membres inférieurs.

- Dans notre expérience, les veines utéro -ovariennes symptomatiques ont des diamètres de 6 mm et plus et sont nettement refluantes.

- La voie trans-abdominale : permet de voir également les veines arquées ou myométriales qui réalisent des passages trans-utérins, permettant ainsi le drainage de la varicocèle gauche par la veine ovarique droite **(fig. 6 et 7).**

Dans la littérature, les veines arquées sont parfois considérées comme pathologiques lorsque le diamètres est ≥ à 2 mm.

La stase veineuse peut être visible sous forme de sludge au niveau de ces varices utéro-ovariennes. Le doppler couleur permet si besoin en était :

- de confirmer la nature veineuse des structures visualisées,

- de confirmer le reflux spontané ou provoqué par les manœuvres de Valsalva ou de compression abdominale **(fig. 7 et 8).**

• Voie trans-périnéale :

Elle a été décrite par C. Franceschi (7). La patiente est en décubitus dorsal, en position gynécologique. La sonde est placée au niveau de la vulve. Elle permet de voir en fuite, le vagin, l'utérus et la vessie et les vaisseaux autour des ces organes.

Ses avantages :

Elle permet de mieux visualiser les varices vaginales et vésicales **(fig. 9, 10 et 11).**
- C'est la voie préférentielle pour l'examen des varices périnéales alimentées par un reflux de la veine pudendale interne et surtout la recherche d'un reflux au point P.
- Elle est moins sensible aux artéfacts liés aux mouvements involontaires de la sonde lors de la manœuvre des Valsalva **(fig. 12)**

Aucun article ou résumé dans cette revue ne peut être reproduit sous forme d'imprimé, photocopie, microfilm ou par tout autre procédé sans l'autorisation expresse des auteurs et de l'éditeur. Editions Phlébologiques Françaises
No article or abstract in this journal may be reproduced in the form of print, photocopy, microfilm or any other means without the express permission of authors and the editor. Editions Phlébologiques Françaises



FIGURE 3 : Voie trans-abdominale sus-pubienne. Dilatations des plexus veineux utéro-vaginaux.





FIGURE 4 ET 5 : Voie trans-abdominale sus-pubienne. Dilatations des plexus veineux utéro-vaginaux.





FIGURE 6/7 : Voie trans-abdominale sus-pubienne. Visualisation des veines trans-utérines. La couleur met en évidence le reflux au niveau des veines utéro-ovariennes gauches et le passage gauche-droit par les veines arquées.



FIGURE 8 : Voie trans-abdominale sus-pubienne. Reflux et remplissage des varices lors du Valsalva et ébauche de passage gauche-droit par les veines trans-utérines.

Aucun article ou résumé dans cette revue ne peut être reproduit sous forme d'imprimé, photocopie, microfilm ou par tout autre procédé sans l'autorisation expresse des auteurs et de l'éditeur. Editions Phlébologiques Françaises
No article or abstract in this journal may be reproduced in the form of print, photocopy, microfilm or any other means without the express permission of authors and the editor. Editions Phlébologiques Françaises



FIGURE 9 : Voie trans-périnéale. Sonde convexe abdominale (2.5–5.0 MHz).
Varices latéro-utérines gauches.





FIGURE 10 ET 11 : Voie trans-périnéale.
Sonde linéaire (5.0 – 13.0MHz).
Varices latéro-vaginales droites et gauches.

2 - Examen du système réno-ovarique :

La pathologie intéresse essentiellement la veine ovarique gauche. Le caractère dilaté de la veine ovarique est un critère diagnostique important. La veine ovarique est habituellement considérée comme pathologique lorsque son diamètre est supérieur à 4 ou 5 mm. Les veines ovariques pathologiques ont plutôt un diamètre de l'ordre de 6 à 9 mm, voire plus.

La dilatation de la veine ovarique est un fort élément d'orientation sur l'importance de la varicocèle mais elle est inconstante lorsque la fibrose de la paroi veineuse limite la compliance de la veine ovarique (3).

L'examen est conduit par voie trans-abdominale, avec une sonde convexe abdominale de fréquence 2.5 – 5.0 MHz. Il faut se repérer en coupe transversale par rapport au muscle grand psoas **(fig. 13. 13 bis et 13 ter)**. Après avoir repéré la veine ovarique dans la partie moyenne, il faut essayer de la suivre en bas jusqu'à la varicocèle et en haut jusqu'à la veine rénale gauche. La partie moyenne peut être difficile à visualiser du fait d'une aérocolie.

• *Le statut hémodynamique de la veine ovarique gauche sera schématiquement différent selon le type de la varicose génitale :*

- type 1 : présence d'un reflux modulé par la respiration **(fig. 14)**.

- type 2 : présence d'un reflux permanent, non modulé par la respiration (flux de vicariance).

- type 3 : peu ou pas de reflux.

• Dans le type 1, le reflux peut ne pas être spontané. Il faut alors le rechercher par les manœuvres de compression abdominale ou de Valsalva. Ce n'est jamais simple car les mouvements de l'abdomen provoquent des artéfacts et gênent le suivi de la veine.

Il faut compléter l'examen de la veine ovarique gauche par celui de la veine rénale homolatérale. Il faut rechercher des signes en faveur d'une compression dans la pince aorto-mésentérique supérieure ou aorto-vertébrale. A l'inverse, une bonne modulation respiratoire du flux de la veine rénale gauche est un argument contre une compression hémodynamiquement significative.

Même si la pathologie est plus rare à droite, il faut examiner la veine ovarique droite.

• Le repérage à la partie moyenne en regard du muscle psoas et au contact de la varicocèle est le même. Dans la grande majorité des cas, la veine ovarique rejoint directement la veine cave inférieure. La partie terminale de la veine ovarique est souvent difficile à dégager car elle longe la face latérale droite de la VCI.

Aucun article ou résumé dans cette revue ne peut être reproduit sous forme d'imprimé, photocopie, microfilm ou par tout autre procédé sans l'autorisation expresse des auteurs et de l'éditeur. Editions Phlébologiques Françaises
No article or abstract in this journal may be reproduced in the form of print, photocopy, microfilm or any other means without the express permission of authors and the editor. Editions Phlébologiques Françaises

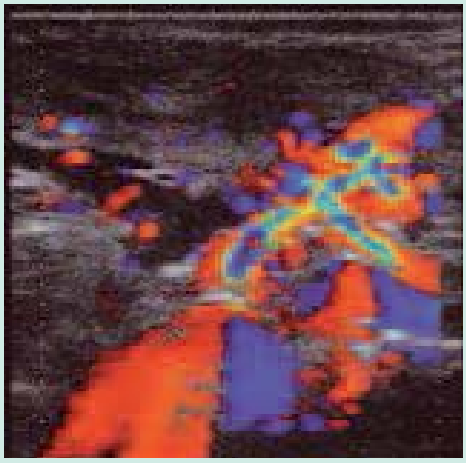

FIGURE 12 : Voie trans-périnéale. Varices périnéales gauches alimentées par la veine pudendale droite via le point P. Important reflux lors de la manœuvre de Valsalva.

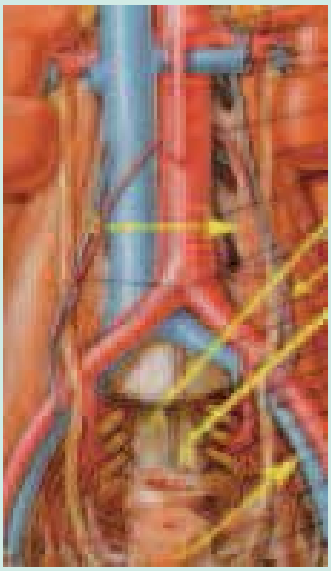

FIGURE 13 :
(reproduction de la planche 328, Netter, 3ème édition),
13 bis et 13 ter.
1. v. ovarique G.
2. muscle grand psoas

3. vaisseaux iliaques :
- primitifs : coupe A cf fig. 13 bis,
- externes : coupe B cf fig. 13 ter.

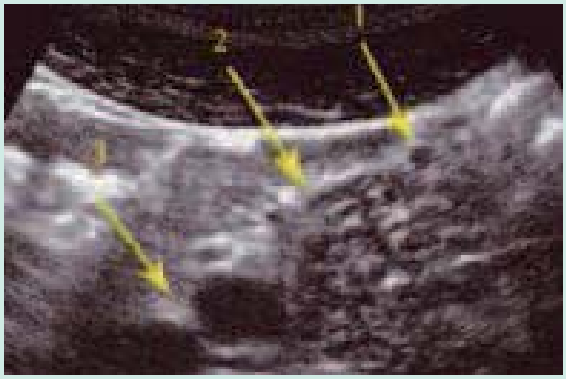

FIGURE 13 BIS : Dans sa partie moyenne, la veine ovarique longe la face antérieure du muscle grand psoas. Les vaisseaux iliaques primitifs longent le bord médial du muscle grand psoas. Ils sont profonds et nettement en dedans des vaisseaux ovariques.

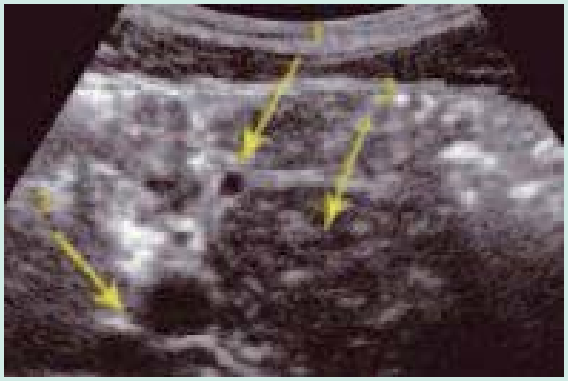

FIGURE 13 TER : Dans sa partie inférieure, la veine ovarique a un trajet en bas, en dedans et en arrière. Elle atteint le bord médial du muscle grand psoas et se situe au dessus des vaisseaux iliaques externes qui ont à l'inverse un trajet en bas, en dehors et en avant.

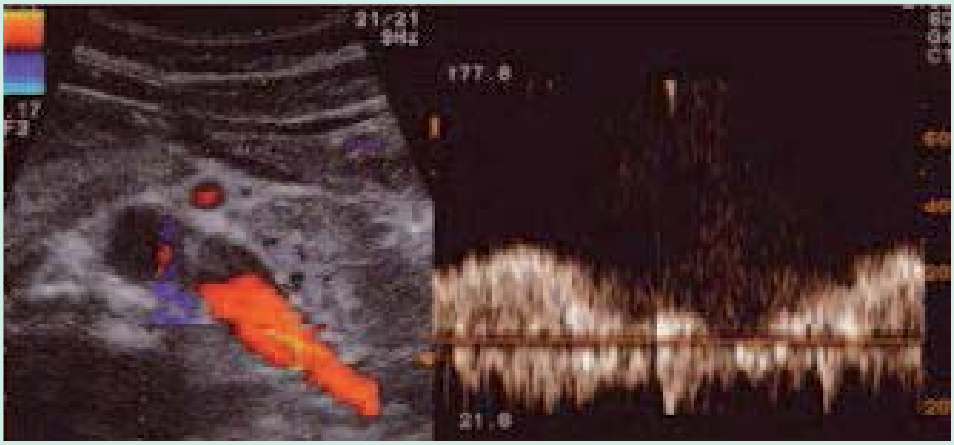

FIGURE 14 : Statut hémodynamique de la veine ovarique gauche. Présence d'un reflux modulé par la respiration (Type 1).

Aucun article ou résumé dans cette revue ne peut être reproduit sous forme d'imprimé, photocopie, microfilm ou par tout autre procédé sans l'autorisation expresse des auteurs et de l'éditeur. Editions Phlébologiques Françaises
No article or abstract in this journal may be reproduced in the form of print, photocopy, microfilm or any other means without the express permission of authors and the editor. Editions Phlébologiques Françaises

• Les varicocèles gauches se drainent souvent par la veine ovarique droite via les veines arquées ou les plexus utéro-ovariens. Dans ce cas, la veine ovarique droite qui est une veine de drainage peut être dilatée mais continente.

3 - Rechercher un Nutcracker syndrome (NCS)

Le NCS est de loin, la forme la plus fréquente de la varicose génitale de type 2. Anatomiquement, il s'agit d'une compression sténosante de la terminaison de la veine rénale gauche, responsable d'un gradient de pression réno-cave 3mm Hg (19, 20). Pour mémoire, le gradient réno-cave normal est de 0 à 1 mm Hg (ou 1 ,36 cm d'H2O).

• Il existe plusieurs formes de Nutcracker syndrome :

- **La forme antérieure :** compression de la veine rénale dans la pince aorto-mésentérique supérieure.
- **La forme postérieure :** compression dans la pince aorto-vertébrale. La veine rénale est alors rétro-aortique.
- **Association de ces 2 formes :** veine rénale gauche circum aortique ou anneau péri- aortique.
- Formes complexes.

• Critères phlébographiques du Nutcracker syndrome :

Le diagnostic phlébographie associe 3 critères : (19,20)

- compression et rétrécissement de la terminaison de la veine rénale gauches
-augmentation du gradient de pression (≥3 mm Hg),
- visualisation des voies de suppléance.

• Critères ultrasonores d'un Nutcracker syndrome :

La compression antérieure de la veine rénale gauche dans l'espace aorto-mésentérique ne peut exister que si cet espace est anatomiquement réduit.

Ce simple critère permet d'emblée de distinguer 2 situations anatomiques :

- compression impossible car l'espace aorto-mésentérique est large,
- compression possible si cet angle aorto-mésentérique est aigu. Dans ce cas, il faudra alors rechercher les signes hémodynamiques associés.

Et au total, 3 situations anatomo -hémodynamiques sont possibles :

1. Absence de compression dans la pince aorto -mésentérique supérieure :

Large espace aorto-mésentérique ou absence de signe hémodynamique. Dès que l'angle aorto-mésentérique est aigu, il existe quasi-constamment une compression anatomique partielle de la veine rénale gauche. Mais la visualisation d'un calibre veineux circulant non laminé, sans aliasing, est un bon critère (mais

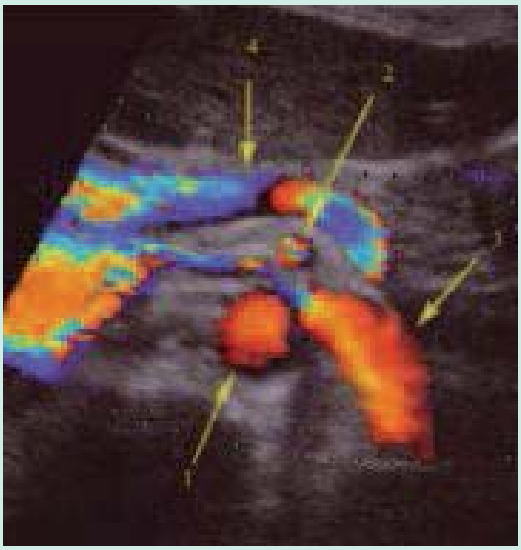

FIGURE 15 : Nutcracker syndrome.
Forme antérieure.
Compression de la terminaison de la veine rénale gauche dans la pince aorto-mésentérique supérieure :
- signe anatomique : aspect laminé de la terminaison de la veine rénale gauche en regard de l'artère
mésentérique supérieure.
- signe hémodynamique : aliasing.
- veine rénale dilatée en amont.
1. aorte.
2. artère mésentérique supérieure.
3. veine rénale gauche veine mésentérique supérieure.
4. veine mésentérique supérieure.

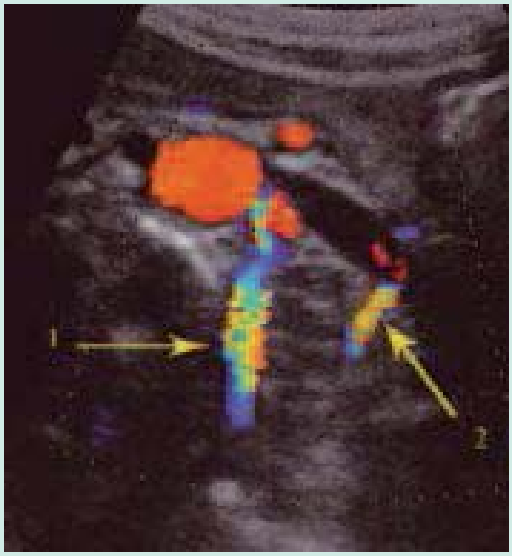

FIGURE 16 : Visualisation de la suppléance par les veines lombaires (1) et de la terminaison de la veine ovarique G (2).

Aucun article ou résumé dans cette revue ne peut être reproduit sous forme d'imprimé, photocopie, microfilm ou par tout autre procédé sans l'autorisation expresse des auteurs et de l'éditeur. Editions Phlébologiques Françaises
No article or abstract in this journal may be reproduced in the form of print, photocopy, microfilm or any other means without the express permission of authors and the editor. Editions Phlébologiques Françaises

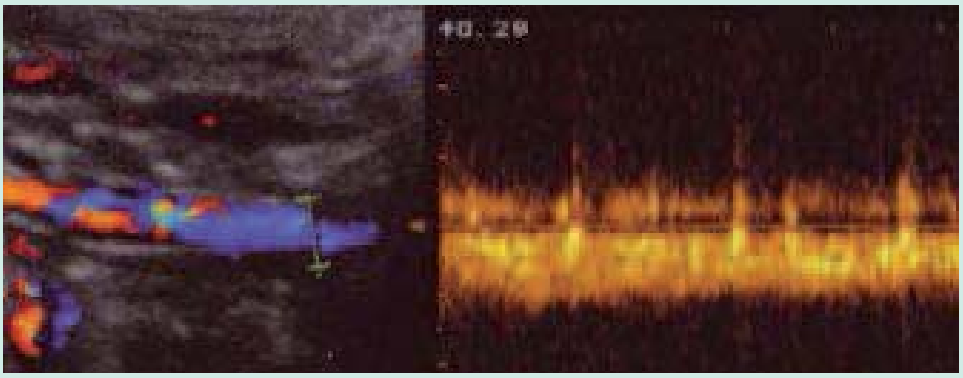

FIGURE 17 : ***Reflux permanent, non modulé par la respiration, au niveau de la veine ovarique.***

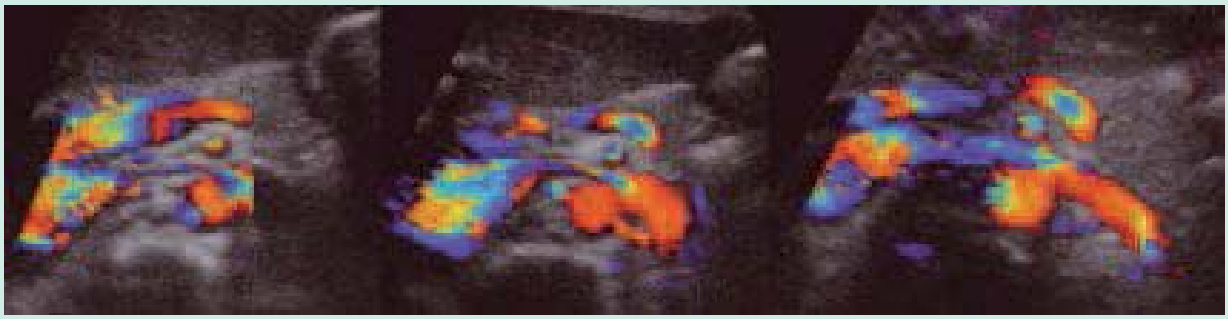

FIGURE 18, 18 BIS ET 18 TER : ***Compression positionnelle dans la pince aorto -mésentérique.***
Fig. 18 : en décubitus: laminage de la veine rénale G dans la pince.
Fig. 18 bis : en position demi-assise: la compression est déjà moins marquée.
Fig. 18 ter : en position assise, dos rond: absence de compression.



FIGURE 19 : ***En regard du point P, visualisation de la veine pudendale interne.***

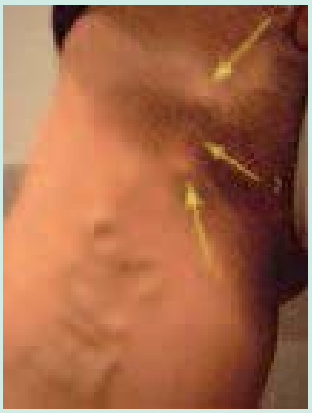

FIGURE 21 : ***Le point I est bien visible (3) au dessus de l'arcade fémorale.***

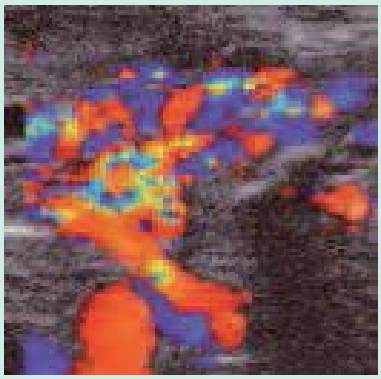

FIGURE 20 : ***Mise en évidence d'un important reflux par la manœuvre de Valsalva.***



FIGURE 22 : ***Le point I est bien visible (3) au dessus de l'arcade fémorale.***

Aucun article ou résumé dans cette revue ne peut être reproduit sous forme d'imprimé, photocopie, microfilm ou par tout autre procédé sans l'autorisation expresse des auteurs et de l'éditeur. Editions Phlébologiques Françaises
No article or abstract in this journal may be reproduced in the form of print, photocopy, microfilm or any other means without the express permission of authors and the editor. Editions Phlébologiques Françaises

qualitatif) d'élimination du diagnostic de pince hémodynamiquement significative.

2. Compression très serrée avec retentissement hémodynamique net :

La compression très serrée de la veine rénale gauche est suspectée sur des critères anatomiques et confirmée par des critères hémodynamiques.

• **Critères anatomiques :**

- Laminage de la veine rénale gauche dans la pince, voire arrêt en queue de radis **(fig. 15)**. - Dilatation de la veine rénale en amont de la pince.
- Visualisation anormale des voies de suppléances : veines ovariques, veines lombaires et/ou arc réno-azygo-lombaire de Lejars **(fig. 16).**

• **Critères hémodynamiques :**

Les signes directs : Ils sont le reflet de la compression anatomique :

- aliasing dans la zone de laminage de la veine rénale gauche.
- voire, absence de flux (quelque soit le mode utilisé : couleur, puissance ou e.flow) au niveau de la pince **(fig. 16).**

Les signes indirects : Ils sont indispensables pour évaluer le retentissement de la compression :
- Flux permanent à vitesses lentes, non modulé par la respiration, au niveau de la veine rénale gauche en amont de la pince **(fig. 17)**.

- Reflux permanent, non modulé par la respiration, au niveau de la veine ovarique.
- Flux à vitesses élevées au niveau des suppléances lombaires.

Ces signes sont qualitatifs. Ils sont variables en fonction de la qualité respective des voies de suppléance : pour une compression hémodynamique identique de la veine rénale gauche, la suppléance de la veine ovarique gauche variera en fonction de la qualité fonctionnelle de l'arc réno-azygo-lombaire.

Lorsqu'on suspecte un Nutcracker syndrome avec un retentissement hémodynamique, il faut rechercher une souffrance rénale : hématurie micro ou macroscopique, protéinurie.

3. Compression modérée :

• Les difficultés diagnostiques se rencontrent dans ce cadre des sténoses modérées ou moyennement serrées de la veine rénale gauche, sans signes indirects de retentissement d'amont : le flux de vidange rénal et le reflux dans la veine ovarique restent modulés par la respiration.

• Car, s'il existe souvent une accélération au niveau de la pince, les critères directs quantifiés pour évaluer le degré de la sténose sont rares dans la littérature et le résultat de petites séries : SH Kim (21) a comparé un groupe de 16 patients avec un NCS diagnostiqué à la phlébographie avec un groupe contrôle de 18 sujets sains. Il propose 2 ratios : Patients / Sujets sains :

• un ratio anatomique qui compare le diamètre antéro-postérieur de la veine rénale gauche au niveau du hile et au niveau de la pince,

• un ratio hémodynamique qui compare le pic de vitesse systolique au niveau des 2 mêmes localisations.

AP	*hile*	10.0	7.2
	pince	1.9	2.3
	ratio	5.0	3.3
PVS	hile	14.2	18.6
	pince	110.7	50.9
	ratio	7.9	2.8

La différence de ces 2 ratios était statistiquement discriminative entre les 2 groupes

• Dans notre expérience, les discordances entre les explorations ultrasonores et la phlébographie ne sont pas rares. Une compression jugée serrée à la phlébographie avec un gradient de pression de 6 ou 7 mm Hg peut n'engendrer aucun signe de retentissement hémodynamique ultrasonore :
- flux rénal modulé par la respiration,
- reflux de la veine ovarique modulé par la respiration.

• *Comment évaluer alors la relation de causalité entre la compression aorto-mésentérique et le reflux de la veine ovarique ? S'agit t'il d'une varicose génitale de type 2 ou une varicose génitale de type 1 associée avec un NCS asymptomatique ? Et surtout le corollaire thérapeutique : faut-il lever chirurgicalement la compression ?*

• La phlébographie reste le gold standard pour le diagnostic du NCS mais des sources d'erreur existent :

- La valeur d'un gradient de pression réno-cave≥ 3 mmHg (ou 4.2 cm d'H2O) (19,20) est habituellement retenue pour poser le diagnostic de NCS. Mais des auteurs (22.23) ont retrouvé des gradients de pression réno-cave sans NCS, de 1 à 7.35 mmHg (1.3 à 10cm d'H2O).
- Le gradient de pression sera variable en fonction de la qualité de la suppléance par la veine ovarique gauche et/ou l'arc réno-azygo-lombaire.

Aucun article ou résumé dans cette revue ne peut être reproduit sous forme d'imprimé, photocopie, microfilm ou par tout autre procédé sans l'autorisation expresse des auteurs et de l'éditeur. Editions Phlébologiques Françaises
No article or abstract in this journal may be reproduced in the form of print, photocopy, microfilm or any other means without the express permission of authors and the editor. Editions Phlébologiques Françaises

- Le caractère positionnel de la compression apparaît fondamental : la lordose, en accentuant la courbure antérieure du rachis, va aggraver la compression au niveau de la pince aorto-mésentérique, car l'aorte est solidaire du rachis, donc projetée en avant ce qui ferme la pince aorto -mésentérique.
- Cela explique que le NCS soit plus fréquent chez la femme (80 %), que la grossesse, en déplaçant le centre de gravité vers l'avant, soit un facteur aggravant, que le NCS soit majoré en décubitus dorsal. Ce caractère positionnel est bien reconnu par les explorations ultrasonores.
- Le degré anatomique de la compression qui peut être serré en décubitus dorsal, diminue en position semi-assise, voire disparaît en position assise avec le dos rond **(fig. 18,18 bis et 18 ter)**.

4 - Examen des axes ilio-caves

L'examen des veines iliaques dans ce cadre nosologique n'a pas de particularité. Il faut vérifier l'intégrité des axes ilio-caves, c'est-à-dire :

- *éliminer un obstacle* : une thrombose récente ou séquelles obstructives post -thrombotiques, une compression extrinsèque, en particulier un syndrome de May-Turner, une rare malformation,
- *rechercher un reflux au niveau des iliaques, en particulier internes et de leurs afférences* : insuffisance veineuse primitive, syndrome de dévalvulation post -thrombotique.

• Cas particulier du syndrome de May-Turner (ou syndrome de Cockett) :

- Le problème diagnostique ultrasonore est comparable à celui du Nutcracker syndrome (avec lequel il partage la même influence positionnelle du rachis, la lordose lombaire aggravant l'effet de pince sur la veine iliaque primitive gauche).

- Le diagnostic est facile lorsqu'il existe des signes indirects en amont, anatomiques et surtout hémodynamiques :

- dilatation de l'axe veineux iliaque gauche en amont de la pince,
- flux à vitesse lente, peu ou pas modulé par la respiration, au niveau de la veine iliaque primitive gauche,
- inversion du flux dans la veine iliaque interne gauche, avec possible visualisation du shunt gauche-droite,
- augmentation du flux au niveau de la veine iliaque primitive droite lorsqu'on comprime la cuisse gauche.

• Les signes indirects de retentissement hémodynamique sont variables en fonction :
- du degré de compression,
- de la qualité de la suppléance.

• De fait, la compression de la terminaison de la veine iliaque gauche par l'artère iliaque droite est le plus souvent asymptomatique car bien compensée sur le plan hémodynamique. La difficulté diagnostique est celle de l'évaluation du degré de la compression lorsque les signes de retentissement hémodynamique d'amont sont absents. Mais il est probable qu'une telle compression ne joue pas de rôle dans la genèse de la varicose pelvienne.

5 - Rechercher les points de fuite pelvienne

• C. Franceschi a donc décrit 6 points de fuite d'origine pelvienne. Pour cet auteur, ces points de fuite seraient les seules communications entre le pelvis et les membres inférieurs. L'anatomie descriptive et les phlébographies remettent en cause cette conception limitée et systématique, montrant parfois, des communications sous forme de réseaux non systématisées entre ces 2 étages. Et le point clitoridien lorsqu'il existe, correspond échographiquement ou phlébographiquement plutôt à un réseau peu systématisé.

La communication entre le pelvis et les membres inférieurs se ferait donc plutôt :

- soit par des points de fuite systématisés, ceux décrit par C. Franceschi,
- soit par des réseaux non systématisés.

• Ce qui ne réduit pas la pertinence de la description de ces points faite par C. Franceschi. Les 2 points les plus fréquents sont 2 points viscéraux :

- le point P ou point périnéal,
- le point I ou point inguinal.

De plus, ils sont accessibles à une éventuelle ligature-section ou à une sclérose à la mousse échoguidée (24,25).

5/1 - Le point de fuite P :

Le point P se situe au bord des grandes lèvres, au niveau du 1/4 postérieur de la vulve, en regard de la projection cutanée de l'orifice externe du canal d'Alcock dans lequel chemine la veine pudendale médiale.

Il est facile de retrouver ce point P :

- L'examen peut être fait en orthostatisme avec une rotation externe de la cuisse ou en position gynécologique (voie trans-périnéale).
- Il suffit de suivre les veines périnéales d'avant en arrière.
- Lorsque la veine pudendale interne est incontinente, les veines périnéales sont souvent très dilatées.

Aucun article ou résumé dans cette revue ne peut être reproduit sous forme d'imprimé, photocopie, microfilm ou par tout autre procédé sans l'autorisation expresse des auteurs et de l'éditeur. Editions Phlébologiques Françaises
No article or abstract in this journal may be reproduced in the form of print, photocopy, microfilm or any other means without the express permission of authors and the editor. Editions Phlébologiques Françaises

- Il ne faut pas confondre le point P avec les veines du tissu sous cutané du périnée.
- Au niveau du point P, la veine pudendale interne ou ses afférences sont vues en fuite. **(fig. 19)**
- La manœuvre de Valsalva permet d'authentifier le reflux. **(fig. 20)**

Compte tenu des connexions inter-plexiques, un reflux d'une veine pudendale interne peut s'extérioriser par un point P homo et/ou controlatéral.

5/2 - Le point de fuite I (point inguinal) :

Le point I correspond à l'orifice externe du canal inguinal. Il se situe au dessus de la bandelette ilio-pubienne. Il est le point d'extériorisation du reflux des veines du ligament rond de l'utérus.

Il n'existe pas de varicose spécifique en rapport avec ce point I. Les veines du ligament rond de l'utérus communiquent au niveau de la paroi abdominale avec les veines épigastrique superficielle et circonflexe iliaque superficielle, qui se drainent à leur tour dans la jonction saphéno-fémorale.

Elles peuvent donc alimenter :

- une varicose tronculaire saphénienne,
- des varices périnéales via la veine pudendale externe,
- une varicose aux dépens de la saphène antérieure accessoire de cuisse,
- une varicose non saphénienne.

Il faut rechercher un point I lorsque la varicose remonte au-dessus de l'arcade fémorale (ou ligament inguinal) **(fig. 21).**

On le recherche en orthostatisme avec une sonde linéaire haute fréquence ou éventuellement une microconvexe. Le reflux est spontané lors de la respiration ou provoqué par la manœuvre de Valsalva **(fig. 22).**

5/3 - Les autres points de fuite :

• Point de fuite GS (point glutéal supérieur) :

- il correspond à l'extériorisation du reflux de la veine glutéale supérieure qui sort du pelvis par la grande échancrure ischiatique au dessus du muscle pyramidal,
- sa projection cutanée est située à la face postéro-latérale de la partie moyenne de la fesse, il alimente donc des varices fessières.

• Point de fuite GI (point glutéal inférieur) :

- il correspond à l'extériorisation du reflux de la veine glutéale inférieure qui sort du pelvis par la grande échancrure ischiatique au dessous du muscle pyramidal,
- sa projection cutanée est située à la face postéro-latérale de la partie moyenne de la fesse il n'alimente pas, dans la grande majorité des cas de varicose visible ou accessible à l'étage fémoral. Il peut participer à une varicose du nerf ischiatique (26, 27,28).

• Point de fuite O (point obturateur) :

La veine obturatrice peut conduire un reflux issu de la veine iliaque interne ou pudendale interne. Elle peut transmettre ce reflux, via ses connexions avec les veines circonflexes postéro-médiales et quadricipitales qui s'abouchent dans la veine fémorale juste en regard de la jonction saphéno-fémorale.

• Point de fuite C (point clitoridien) :

Les v. dorsales superficielles du clitoris se drainent par la pudendale externe au niveau de la jonction saphéno-fémorale et les veines dorsales profondes dans la pudendale interne via le plexus de Santorini. Le drainage veineux du clitoris réalise bien une connexion entre les veines pelviennes et les veines des membres inférieurs. On peut rechercher une fuite par la manœuvre de Valsalva en plaçant la sonde juste en dehors de la base du corps du clitoris.

6 - Cartographie des varices des membres inférieurs

Cette cartographie anatomique et hémodynamique devra aboutir à la réalisation d'un schéma suffisamment précis, sur lequel apparaîtront :

- l'origine des reflux,
- les segments tronculaires saphéniens, continents et incontinents,
- le trajet des varices sous-cutanées,
- les perforantes de drainage et celles incontinentes.

Mais ce n'est pas le sujet de cet article (29, 30, 31, 32).

7 - L'échographie endovaginale est-elle indispensable pour cette étape ?

Cette technique est peu utilisée par les médecins vasculaires, faute de la compétence et de la sonde adéquate. Cette carence est-elle limitative dans le bilan vasculaire de la varicose pelvienne ?

• ***Les varices utéro-ovariennes***, *vaginales ou péri-vésicales* de 4–5 mm sont toujours visibles par voie trans-abdominale et/ou trans -périnéale. Il est probable que la voie endovaginale améliore la définition et permette de voir des veines encore plus fines mais cela change t'il la prise en charge ?
Par voie trans-abdominale, il est parfois difficile de suivre la veine ovarique dans sa partie moyenne du fait d'une aérocolie. Mais la voie endovaginale n'est pas une réponse à cette limite : la fréquence des sondes

Aucun article ou résumé dans cette revue ne peut être reproduit sous forme d'imprimé, photocopie, microfilm ou par tout autre procédé sans l'autorisation expresse des auteurs et de l'éditeur. Editions Phlébologiques Françaises
No article or abstract in this journal may be reproduced in the form of print, photocopy, microfilm or any other means without the express permission of authors and the editor. Editions Phlébologiques Françaises

endovaginales permet une imagerie de haute résolution mais en contrepartie d'une pénétration ultrasonore limitée à l'utérus et aux régions annexielles proches du vagin.

Lorsque les reflux ne sont pas spontanés (en particulier dans le type 1 des varicoses génitales), il faut les provoquer par compression abdominale ou manœuvre de Valsalva.

Par voie trans-abdominale, les mouvements de l'abdomen provoqués par ces manœuvres rendent souvent difficiles l'interprétation. Mais la voie trans-périnéale, décrite par C. Franceschi, est moins sensible à ces artéfacts et permet l'analyse des reflux provoqués au niveau de la varicocèle et de l'origine de la veine ovarique.

Les explorations ultrasonores, quelle que soit la voie d'abord, trans-abdominale, trans-périnéale ou endovaginale, sont toujours incomplètes dans l'inventaire des reflux.

La cartographie anatomique et hémodynamique de la varicose pelvienne relève de la phlébographie pelvienne sélective.

Il nous semble donc que le bilan vasculaire de la varicose pelvienne puisse être (bien) conduit sans utiliser la voie endovaginale. Cependant, cette voie garde tout son intérêt dans le bilan des lésions gynécologiques. Mais dans le bilan étiologique des algies pelviennes chroniques, l'IRM reste l'examen de référence pour l'exploration de la cavité pelvienne, en particulier pour rechercher des lésions endométriosiques.

Au total, le médecin vasculaire peut, sans échographie endovaginale, répondre aux 2 premières étapes de l'arbre décisionnel :

1. suspecter la varicose pelvienne.

2. confirmer et classifier cette varicose pelvienne.

Les 2 dernières étapes seront peu détaillées car exclues du sujet de la communication orale.

V - Décision de traitement à l'étage pelvien?

Cette étape est primordiale car elle pose ou non l'indication d'une phlébographie pelvienne sélective. Elle est actuellement la moins bien référencée.

a - A ce niveau de l'algorithme décisionnel, 2 situations sont possibles :

- Aucun traitement à l'étage pelvien n'est envisagé et il faut arrêter le bilan diagnostique,

- Un traitement à l'étage pelvien est envisagé et il faut alors demander une phlébographie pelvienne sélective.

Seul cet examen permet d'établir la cartographie exhaustive, anatomique et hémodynamique de la varicose pelvienne. Mais ce n'est pas un examen diagnostique, c'est un examen pré-thérapeutique.

b - La décision de traiter l'étage pelvien est obligatoirement pluri-disciplinaire :

Si l'approche vasculaire a permis le diagnostic positif et la classification de la varicose pelvienne, l'expertise gynécologique est indispensable pour apprécier la causalité entre les lésions veineuses et la symptomatologie en éliminant, si possible, les autres causes d'algies pelviennes. Les varices pelviennes sont fréquentes voire constantes chez les multipares. Elles sont asymptomatiques dans la grande majorité des cas. Leur découverte fortuite ne justifie aucune exploration phlébographique, à titre diagnostique ou thérapeutique.

c - Il paraît licite de réserver les indications de la phlébographie pelvienne sélective :

- à l'association d'un syndrome de congestion pelvienne invalidant, avec altération de la qualité de la vie, résistant aux thérapeutiques (contraceptifs oraux, veinotoniques) et de varices pelviennes cohérentes, en volume et en localisation, avec la symptomatologie décrite,
- et peut-être dans le cadre de varicose primitive et a fortiori récidivée des membres inférieurs alimentée à l'évidence par une insuffisance pelvienne confirmée par écho -doppler et avec reconnaissance de points de fuite systématisés, de gros calibre.

Lorsqu'une phlébographie pelvienne est prescrite, elle doit être: hypersélective, bilatérale, associée à un veinogramme rénal gauche et étudier les secteurs veineux génitaux et les afférents iliaques internes droits et gauches (33).

d - Alternatives au traitement à l'étage pelvien :

1– Phlébectomies et ou sclérothérapie des veines périnéales associées au traitement de la varicose des membres inférieurs :

Les veines périnéales sont fréquentes. *Dans une série prospective, consécutive, pré-opératoire, de 477 membres inférieurs de patientes avec une varicose primaire de la grande veine saphène de cuisse*, M. Lefebvre-Vilardebo (34) retrouvait la présence de varices périnéales dans 29,8 % des cas. Plus intéressant, elles étaient la principale source de reflux dans 14,3 % des cas. Pour mémoire, dans cette série, les varices périnéales étaient présentes chez les hommes dans 5,9 % des cas et représentaient la principale source de reflux dans 2,9 % des cas.

Aucun article ou résumé dans cette revue ne peut être reproduit sous forme d'imprimé, photocopie, microfilm ou par tout autre procédé sans l'autorisation expresse des auteurs et de l'éditeur. Editions Phlébologiques Françaises
No article or abstract in this journal may be reproduced in the form of print, photocopy, microfilm or any other means without the express permission of authors and the editor. Editions Phlébologiques Françaises

Du même auteur, dans une étude rétrospective d'une cohorte de 904 membres inférieurs variqueux (varices primaires et récidives) (35), la prévalence des varices périnéales étaient de 32,6 % chez les femmes (9,2 % chez les hommes). Cette prévalence était de 33,6 % en cas de varices récidivées (sans distinction du sexe). *Cet auteur rapporte les résultats (35) d'une série de 63 varicoses périnéales traitées par sclérothérapie per-opératoire ou phlébectomies ou les 2 techniques associées*, avec dans le même temps opératoire, phlébectomie la plus complète possible des collatérales variqueuses. 49 membres ont pu bénéficier d'un suivi de 2 ans ou plus.

Dans ce sous-groupe, il n'y avait pas de récidive des varices périnéales dans 81 % des cas (40/49). Dans les 9 cas de récidives, les varices périnéales ont été contrôlées par sclérothérapie, soit au total, un bon résultat à 2 ans ou plus, primaire ou secondaire, de 94 %. **Pour l'auteur, il est possible de négliger de première intention, l'origine pelvienne des varices périnéales qui sont dans la majorité des cas, de petit ou moyen calibre (2 à 4 mm, rarement 5).**

2– Ligature-section des points de fuite proposée par C. Franceschi. Les 3 points de fuite viscéraux (périnéal, inguinal et clitoridien) sont accessibles à un tel geste.

• En fonction des points de fuite qui peuvent d'ailleurs être associés, C. Franceschi propose (6, 7) :

- après repérage du point P, ligature-section de la veine d'alimentation au fil non résorbable et fermeture au fil non résorbable de l'aponévrose superficielle du périnée, associée à une cure hémodynamique de la varicose sous-jacente :
- selon la même technique, ligature-section de la veine du ligament rond de l'utérus au point I et fermeture de l'orifice externe du canal inguinal,
- pour le point C, ligature de la varice d'alimentation à distance du clitoris.

• Le concept est simple : diminuer la pression dans les varices des membres inférieurs en fractionnant la colonne sanguine et en déconnectant l'alimentation pelvienne.

Les résultats de cette technique n'ont pas encore été évalués.

• Il existe au moins une limite théorique :

- Le syndrome de congestion pelvienne est lié à une hyperpression dans les veines pelviennes,
- En pratique courante, certaines varicoses pelviennes importantes (sur le plan du diamètre échographique et/ou phlébographique des varices) sont asymptomatiques, probablement parce que la fuite pelvienne vers les membres inférieurs est suffisamment importante pour limiter la pression à l'étage pelvien,
- La ligature isolée du ou des points de fuite, sans traitement associé à l'étage pelvien ne risque t-elle pas d'augmenter la pression au niveau de la varicose pelvienne et ainsi de transformer une varicose pelvienne asymptomatique en une varicose pelvienne symptomatique ?
- La fermeture du ou des points de fuite principaux risque également, compte tenu des anastomoses interplexiques et du caractère avalvulé des plexus veineux pelviens, de transférer l'hyperpression vers d'autres territoires veineux pelviens et faire apparaître de nouveaux points de fuite systématisés ou non.

VI - 4ème étape : réalisation du traitement à l'étage pelvien :

Elle repose essentiellement sur l'embolisation des varices pelviennes car la simple ligature ou section-ligature chirurgicale des axes incontinents serait facilement contournée compte tenu de l'interconnexion des plexus veineux pelviens.

• Dans le texte de la SFICV (33), on peut retenir que :

-la voie d'abord recommandée est la voie fémorale avec abord controlatéral au site embolisé.

-l'embolisation doit intéresser la totalité des territoires pathologiques pour être efficace (3, 16,36).

-la présence connue d'un foramen ovale perméable contre-indique l'utilisation d'agent sclérosant et notamment de mousse.

• Pour M. Greiner (3, 16), la procédure doit être adaptée à sa classification :

1/ Varices génitales de type 1 (pathologie de reflux) :

Le traitement consiste dans l'embolisation de l'ensemble des veines pathologiques et de leurs afférences. L'embolisation fait appel :

- aux colles chirurgicales synthétiques, qui polymérisent en quelques secondes au contact du sang.
- aux coils, ressorts en platine fibré à mémoire de forme.

2/ Varices génitales de type 2 (pathologie de suppléance) :

Les varices pelviennes dans ce cas sont vicariantes. Le traitement isolé du reflux et des varices, sans traitement de l'obstacle, peut donc entraîner une aggravation de l'hyper pression veineuse pelvienne et des membres inférieurs.

Dans le cas du NCS, cela expose à une souffrance rénale (micro ou macro hématurie, protéinurie, syndrome néphrotique). En fonction de la nature de l'obstacle,

Aucun article ou résumé dans cette revue ne peut être reproduit sous forme d'imprimé, photocopie, microfilm ou par tout autre procédé sans l'autorisation expresse des auteurs et de l'éditeur. Editions Phlébologiques Françaises
No article or abstract in this journal may be reproduced in the form of print, photocopy, microfilm or any other means without the express permission of authors and the editor. Editions Phlébologiques Françaises

lorsque que l'indication est posée après une évaluation pluri-disciplinaire du rapport bénéfice/risque (33), le traitement sera chirurgical ou endovasculaire. Dans le cas du NCS, il consiste habituellement dans une réimplantation de la veine rénale gauche dans la veine cave inférieure.

En pratique, l'embolisation est quand même le premier temps thérapeutique car la veine rénale est la voie d'accès privilégiée à la varicocèle, suivie rapidement par la levée chirurgicale de l'obstacle.

3/ Varices génitales de type 3 (pathologie locale) :

Un reflux peut être associé mais son traitement n'est jamais suffisant. Le traitement est avant tout celui de la cause.

4/ Varicose non génitale, issue des autres afférents iliaques internes :

Son traitement est plus récent. Il est plus dangereux compte tenu de la possibilité d'expulsion du matériel injecté au début de la procédure. Pour éviter ces risques de migration lorsque l'afférent iliaque interne incontinent est de gros calibre (>4 mm), M. Greiner (3) préconise dès le début de la procédure un blocage de l'origine de la fuite par la mise en place de plusieurs coils. Ils seront ensuite franchis par micro-cathéters permet tant le cathétérisme et l'embolisation des varices sous-jacentes. La procédure sera finalisée par la fermeture de l'afférent iliaque interne avec la mise en place de micro-coils sur toute sa longueur ou par l'utilisation de colle entre 2 coils placés au pôle proximal et distal.

Conclusion

• *La prise en charge de la varicose pelvienne doit être pragmatique*. L'algorithme diagnostique et thérapeutique repose sur 4 étapes. Le médecin vasculaire peut prendre en charge les 2 premières étapes diagnostiques. L'échographie endovaginale n'est pas indispensable. La phlébographie pelvienne sélective n'est pas un examen diagnostique mais pré-thérapeutique.

• *La double difficulté de la varicose pelvienne de la femme est :*

1. de savoir l'évoquer et de la confirmer devant des douleurs chroniques pelviennes invalidantes,
2. de ne pas emboliser toute veine ovarique, sous le seul prétexte (nécessaire mais insuffisant) qu'elle est refluante.

Bibliographie

1. Lansac P., Lecomte P. Algies pelviennes dans Gynécologie pour le praticien. Editions Simep. Paris.
2. Courbière B., Carcopino X. ECN Gynécologie obstétrique. Edition 2006-2007. Editions Vernazobres-Greco. Paris.
3. Greiner M. Syndrome de congestion pelvienne : diagnostic et traitement. Phlébologie 2005; 58: 293–8.
4. Taylor HC. Vascular congestion and hyperemia: the effect on function and structure in the female reproductive organs. Part II. Clinical aspects of the congestion-fibroses syndrome. Am J Obstet Gynecol 1949; 57: 637-53.
5. Hobbs JT. The pelvic congestion syndrome. Br J Hosp Med 1990; 43: 200-6.
6. Franceschi C., Bahnini A. Points de fuite pelviens viscéraux et varices des membres inférieurs. Phlébologie 2004; 57: 37-42.
7. Franceschi C., Bahnini A. Treatment of lower extremity venous insufficiency due to pelvic leak points in women. Ann Vasc Surg 2005; 19: 284-8.
8. Rouvière H., Delmas A. Anatomie humaine. Tome 2 et 3. 11ème édition. Edition Masson. Paris.
9. Netter FH., Kamina P. Atlas d'anatomie humaine. 3ème édition française. Editeur Icon Learning Systems. Edition Française Masson Paris.
10. Sobotta. Atlas d'anatomie humaine. 4ème édition française. Tome 2. Editions médicales internationales. Cachan.
11. Kamina P., Chansigaud JP. Anatomie fonctionnelle des veines pelviennes chez la femme. Phlébologie 1989 ; 42: 467-70.
12. Leichter A., Alvarez A., Lopez G. Pelvic varices and gonadal veins. Phlebology 1987; 2: 381-93.
13. Leichter A., Lopez G, Martinez C., Camacho J. Anatomy of the gonadal veins: a reappraisal. -Surgery 1991; 109: 735–39.
14. Lepage PA., Villavicencio JL., Gomez ER., Sheridan MN., Rich NM., The valvular anatomy of the iliac venous system and its clinical implications. J Vasc Surg 1991; 14: 678-83.
15. Villavicencio JL., Gillespie D., Durholt S and al. Diagnosis and treatment of the pelvic venous disorders: Pelvic congestion and pelvic dumping syndromes in Cann CC editor. Surgical Management of venous diseases. Edition Baltimore Williams and Wilkins, 1997; 462-83.
16. Greiner M., Gilling-Smith GL. Leg varices originating from the pelvis: diagnosis and treatment. Vascular 2007; 15: 70-8.
17. Uhl JF., Gillot C. Embryologie et malformations congénitales du système cave. Phlébologie 2005; 58:263-73.
18. Uhl JF., Gillot C. Les voies de dérivations du système cave inférieur. Phlébologie 2006; 59: 121-33.

Aucun article ou résumé dans cette revue ne peut être reproduit sous forme d'imprimé, photocopie, microfilm ou par tout autre procédé sans l'autorisation expresse des auteurs et de l'éditeur. Editions Phlébologiques Françaises
No article or abstract in this journal may be reproduced in the form of print, photocopy, microfilm or any other means without the express permission of authors and the editor. Editions Phlébologiques Françaises

19. Rudloff U., Holmes RJ., Prem JT., et al. Mesoaortic Compression of the Left Renal Vein (Nutcracker Syndrome): Case reports and review of the literature. Ann Vasc Surg 2006; 20:120-129.

20. Shokeir A.A., el-Diasty T.A., and Ghoneim M.A. The nutcracker syndrome: new methods of diagnosis and treatment. Brit J Urol 1994; 74: 139-143.

21. Kim Hyum S., Cho SW., Kim HD., Chung JW., Park JH., Han MC. Nutcracker syndrome: diagnosis with Doppler US. Radiology 1996; 198: 93-97.

22. Beinart C., Sniderman K.W., Tamura S., Vaughan E.D. Jr., and Sos T.A.: Left renal vein to inferior vena cava pressure relationship in humans. J. Urol., 1982, 127, 1070-1071.

23. Hohenfellner M., Steinbach F., Schultz Lampel D., Schantzen W., Walter K., Cramer B.M., ThürofJ.M., and Hohenfellner R.: The nutcracker syndrome: new aspect of pathophysiology, diagnosis and treatment. J. Urol., 1991, 146, 685-688.

24. Tessari L. (contributor book) Scleroterapia. 2° edizione F.Mariani - S.Mancini "Schiuma sclerosante "Tessari method": storia Ed applicazioni cliniche. P. 65-87. Edizioni Minerva Medica.

25. Tessari L. Abstract "Echo-Foam sclerotherapy of the point P «Congrès Société Française de Phlébologie», «Pathologie Veineuse en Gynecologie et Obstétrique» p.9.

26. Lemasle P., Uhl J.F., Lefebvre-Vilardebo M., Gillot C., Baud J.M. et Vin F. Veine du nerf sciatique et Maladie Variqueuse: Aspects écho-anatomiques et hémodynamiques. Phlébologie 2001, 54 : 2 19-228.

27. Lemasle P. De la clinique aux ultrasons : Veine du nerf sciatique. Phlébologie 2003; 56: 219-228.

28. Lemasle P. Atlas d'écho-anatomie veineuse superficielle – tome 5 : la varicose pelvienne de la femme. 2008 Laboratoires TONIPHARM. Boulogne/Seine.

29. Lemasle P. Atlas d'écho-anatomie veineuse superficielle – tome 1: La grande veine saphène. 2008 Laboratoires TONIPHARM. Boulogne/Seine

30. Lemasle P. Atlas d'écho-anatomie veineuse superficielle – tome 2: La petite veine saphène. 2008 Laboratoires TONIPHARM. Boulogne/Seine.

31. Lemasle P. Atlas d'écho-anatomie veineuse superficielle – tome 3: La récidive variqueuse. 2008 Laboratoires TONIPHARM. Boulogne/Seine.

32. Lemasle P. Atlas d'écho-anatomie veineuse superficielle – tome 4: cartographie, écho marquage. 2008 Laboratoires TONIPHARM. Boulogne/Seine.

33. Recommandations 2007 de la Société Française d'Imagerie Cardiovasculaire pour la pratique interventionnelles. Partie II: Recommandations concernant les indications. Chapitre II E: Embolisation veineuse périphérique - Embolisation des varices pelviennes (p. 87-90) Greiner M; Le Pennec V. site: SFICV.com.

34. Lefebvre-Vilardebo M., Lemasle P. Varicose great saphenous vein: no need for treating 50% junctions: from a serie of 613 legs. Communication: World Congress of the International Union of Phlebology. Kyoto, 18-20 June 2007.

35. Lefebvre-Vilardebo M., Uhl J F., Lemasle P. The venous surgeon in front of perineal varices. Communication: Second International days of Phlebology. Parme, 30-31 may 2008.

36. Kim Hyum S., Malhotra AD., Rowe PC., Lee JM., Venbrux AC. Embolotherapy for pelvic congestion syndrome: long-term results. J Vasc Interv Radiol 2006; 17: 289-297.