



Une méthode d'éradication des varices : la phlébectomie ambulatoire en cabinet médical.

Varicose vein removal procedure: day-surgery phlebectomy in the doctor's surgery.

Fays-Michel S., Fays-Bouchon N.

Résumé

Si la technique de phlébectomie ambulatoire au cabinet a été décrite il y a un demi-siècle, il n'en demeure pas moins qu'elle est encore peu développée en France. Le but de cet article est de démontrer qu'il s'agit d'une méthode facile à réaliser en ambulatoire au cabinet médical.

Sur une base de 5 000 phlébectomies ambulatoires, sans strippings associés, les auteurs exposent les détails de leur technique en insistant sur le matériel, la préparation du patient, l'anesthésie par tumescence et le pansement particulier.

C'est une méthode simple, dénuée de complications, notamment hémorragiques. Elle peut s'appliquer à tous les types de varices et même aux varices compliquées d'ulcères.

Les résultats fonctionnels ou esthétiques sont très satisfaisants. Il n'y a pas de complication notable ni de séquelles cicatricielles. Les reflux saphéniens s'atténuent voire disparaissent suite aux phlébectomies ambulatoires. Les troubles trophiques régressent, ou même disparaissent.

Il en découle que la phlébectomie ambulatoire est une technique simple, élégante, économique, esthétique, dénuée de risque et efficace sur le plan thérapeutique.

Elle doit être actuellement considérée comme une méthode universelle dans le traitement des varices, quel qu'en soient leur aspect clinique et le terrain sur lequel elles se développent.

Mots-clés : *phlébectomie ambulatoire, varices, ulcères variqueux.*

Summary

Although day-surgery phlebectomy at the doctor's surgery was described fifty years ago, the fact remains that the practice is not well-developed in France. The purpose of this article is to show that it is a procedure that is easy to perform in the doctor's surgery.

On the basis of 5,000 out-patient phlebectomies without associated stripping, the authors describe the details of the technique they use, with special emphasis on the equipment, preparing the patient, anesthesia by tumescence and the special dressings they use for the procedure.

It is a simple method, devoid of complications, including hæmorrhaging. It can be applied to all types of varices even those complicated by ulceration.

The functional and esthetic results are very satisfactory. There are no particular complications or unattractive scarring. Saphenous reflux is attenuated and even disappears after out-patient phlebectomy and trophic disorders regress or even disappear.

Consequently, out-patient phlebectomy is a simple, elegant, economical and aesthetic technique that is risk-free and effective as a treatment.

It ought now to be considered as the method to be used universally for treating varices, regardless of their clinical aspect and the terrain on which they develop.

Keywords: out-patient phlebectomy, varicose veins, varicose ulcers.

Ségolène Fays-Michel, Nicole Fays-Bouchon. Cabinet médical : 40, avenue Foch, F-54000 Nancy.

Tél. : 03 83 40 30 55.

E-mail : fays.nicole@wanadoo.fr

Remis à la rédaction le 1^{er} février 2013. – *Accepté le 4 septembre 2013*

Une méthode d'éradication des varices : la phlébectomie ambulatoire en cabinet médical.

Introduction

C'est dans un cabinet médical à Neuchâtel en Suisse qu'il y a un demi-siècle le Dr Robert Muller, un dermatologue, a élaboré patiemment une technique originale d'éradication des varices au moyen d'un crochet, technique à laquelle il a donné le nom de phlébectomie ambulatoire [1].

Ce procédé, pourtant révolutionnaire, n'a suscité à ses débuts que peu d'engouement. On a trouvé tous les qualificatifs pour le dénigrer, si bien que la méthode a été très longtemps peu développée.

Néanmoins, au plan mondial, chacun parle actuellement de « phlébectomie selon Muller ».

Certains praticiens même ont tenté de se l'approprier en lui donnant d'autres noms [2, 3].

Au fil des années, la méthode s'est progressivement et discrètement développée et l'on pourrait même dire qu'elle est devenue universelle.

Les chirurgiens de plus en plus terminent un stripping, ou une technique endovasculaire saphénienne sans en réaliser l'exérèse anatomique [4], par des phlébectomies complémentaires au crochet [5, 6].

La phlébectomie en cabinet par contre attire beaucoup moins les médecins qui craignent encore de pratiquer ce geste en dehors d'un bloc opératoire.

Il faut ajouter qu'en France, les caisses d'assurance-maladie contribuent à dissuader de sa pratique en dehors d'un milieu opératoire.

Nous voudrions toutefois revenir sur l'exercice de cette méthode en cabinet, d'application facile, dénuée pratiquement d'incident et dont les résultats à court et à long terme sont des plus satisfaisants [7, 8].

Matériel et méthode

Notre étude repose sur 5 000 phlébectomies ambulatoires effectuées exclusivement en cabinet médical. Nous avons développé une technique personnelle, issue directement de la méthode de Muller, que nous allons présenter et dont nous exposerons les résultats.

Description de la technique

Le matériel

Le matériel est des plus simples et il a été parfaitement conçu par le Docteur Muller [1]. Les instruments sont actuellement les mêmes mais ils se sont surtout miniaturisés afin d'être aussi peu agressifs que possible dans le but d'améliorer encore les résultats esthétiques.

L'ouverture de la peau n'est plus effectuée au bistouri mais à l'aiguille de 7/10 mm de diamètre, ce qui crée un orifice de 1 millimètre de diamètre [9].

Par cette petite puncture, aussi invraisemblable que cela paraisse, on peut extraire de gros cordons de 5 à 8 mm de diamètre.

Les crochets qui permettent d'agripper et de disséquer la varice ont gardé la morphologie d'origine en double courbure, terminée par une pointe en forme d'hameçon.

Mais aux 4 crochets proposés par le Dr Muller qui restent d'actualité, nous substituons des crochets à tige plus affinée.

Des pinces de Halstaedt, d'environ 12 cm de longueur, sont nécessaires pour extraire le cordon variqueux lorsque ce dernier est harponné par le crochet quand il « accouche » à la peau.

La préparation du patient

La préparation du patient est des plus simples puisqu'il n'y a pas lieu d'envisager une hospitalisation de jour ni une prémédication.

Il est inutile que le patient soit à jeun ou qu'il arrête un traitement médical en cours, même s'il s'agit d'antiagrégants plaquettaires ou d'anticoagulants, car la méthode n'est pas hémorragique, contrairement à ce que certains pensent.

Il est inutile de prescrire un arrêt de travail ou d'activité.

Avant l'intervention

Il importe en premier lieu de réaliser une cartographie des cordons à extraire sur un membre préalablement rasé par les soins du patient.

Ce marquage est réalisé au permanganate de potassium à saturation et non au crayon feutre pour éviter tout risque de tatouage. Il est réalisé par l'opérateur lui-même sur un patient debout bien entendu, ensuite on le place en position de Trendelenburg.

En deuxième lieu, on procède à la désinfection du champ opératoire par un antiseptique coloré et le membre est alors posé sur un champ stérile.

Le dernier temps préopératoire est l'anesthésie locale

Elle doit s'effectuer sur toute l'étendue des cordons qu'on envisage d'extraire, c'est pourquoi la technique la plus recommandée est l'**anesthésie par tumescence** [4, 10], qui apporte tout le confort souhaité, tant pour le patient que pour l'opérateur. L'intervention sera alors totalement indolore.

Elle a l'avantage d'économiser la Xylocaïne®, de favoriser la dissection des cordons et de réduire les petits saignements ou les hématomes.

La phlébectomie proprement dite

La phlébectomie a comme principe essentiel d'être une extraction douce des varices à réaliser avec beaucoup de soin si l'on veut obtenir un résultat esthétique des plus parfaits. La technique se déroule en trois temps successifs.

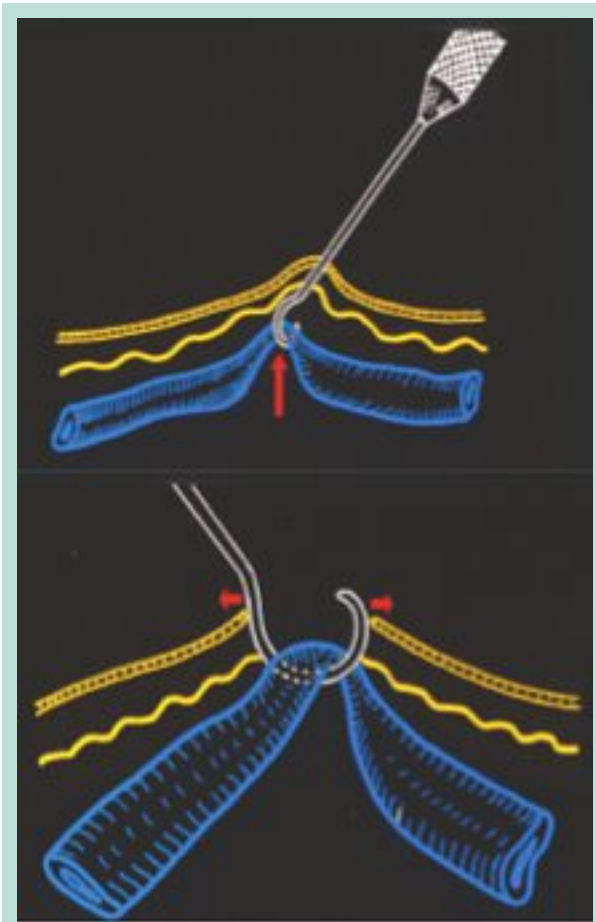


FIGURE 1 : Extraction du cordon veineux sur la courbure du crochet : élargissement du pertuis cutané.

Le premier temps est l'incision cutanée [9] qui peut être réalisée à n'importe quel niveau du paquet variqueux à extraire. L'aiguille est plantée verticalement et on la retire en l'inclinant légèrement, ce qui entraîne une incision de l'ordre de 1 à 1,5 mm.

Le deuxième temps est la dissection de la veine. Par le fin pertuis cutané, le crochet est introduit dans l'hypoderme, mais reste en sus-aponévrotique. En le glissant de part et d'autre du cordon, on libère ce dernier des fibres qui le fixent au tissu hypodermique. Lorsque le crochet coulisse sans entrave autour du cordon, ce dernier peut être extrait.

Le troisième temps aboutit à l'extraction du cordon. Classiquement, une fois la veine libérée de ses adhérences hypodermiques, on la charge sur la courbure du crochet et on l'extrait en tirant sur le manche.

Cette manœuvre a comme inconvénient de provoquer un élargissement du pertuis cutané (**Figure 1**) lequel se déchire, élargissant l'orifice de puncture.

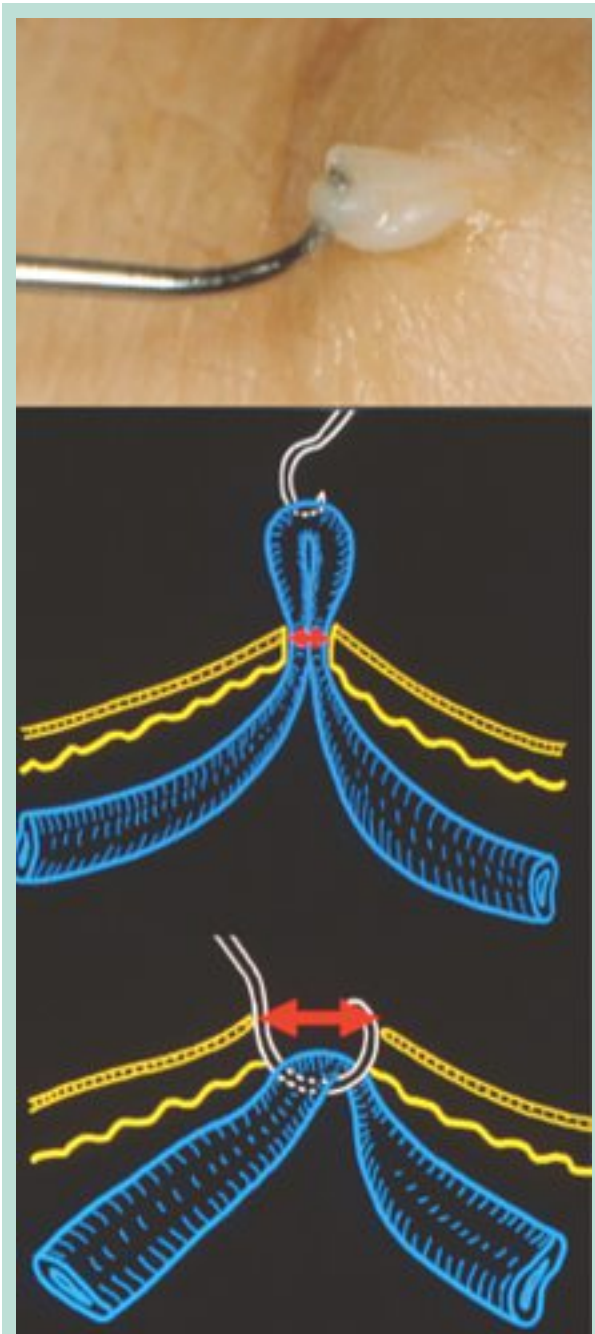


FIGURE 2 : La veine est agrippée par son adventice (photo haut) et « accouche » sans élargir le point de puncture (photo milieu), à la différence de l'extraction sur le crochet.

Si au contraire le crochet agrippe seulement l'adventice veineux, c'est la pointe du crochet et non sa courbure qui sort en premier, la veine ensuite ; cette dernière, par sa plasticité, passe facilement dans un pertuis de 1,5mm, quel que soit son calibre (**Figure 2**).

Une méthode d'éradication des varices : la phlébectomie ambulatoire en cabinet médical.

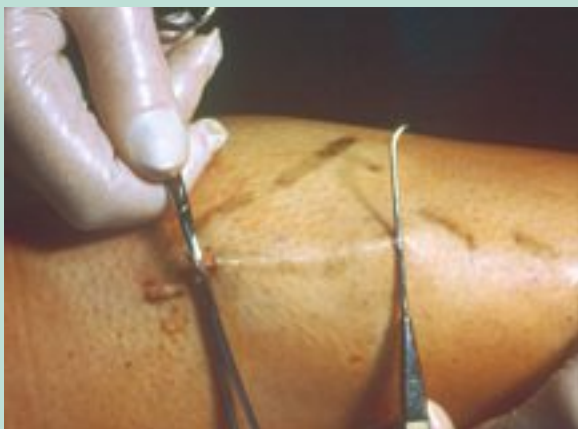

FIGURE 3 : Une traction sur la veine extraite dessine une corde sur la peau et à son extrémité on pratique l'incision suivante.

La veine, à sa sortie, apparaît comme une structure d'un blanc laiteux de consistance élastique sur laquelle on place une fine pince d'amarrage. On tire alors sur celle-ci, ce qui met sous tension le cordon variqueux qui soulève la peau comme une corde (**Figure 3**).

À l'extrémité de la corde, on réalise une nouvelle incision à l'aiguille par laquelle on réintroduit le crochet pour recommencer une manœuvre identique (**Figure 3**).

Ainsi de proche en proche arrive-t-on à extraire des cordons de longueurs variables selon la résistance de la veine. Dès qu'elle se rompt, on recommence une capture sur une autre portion de son trajet.

Parfois il arrive que cette extraction s'accompagne de la protrusion d'un lobule de graisse (**Figure 4**). Si minime soit-il, il importe de le réintroduire en s'aidant de l'aiguille de ponction (**Figure 4**).

La négligence de cette précaution entraînerait une petite cicatrice déprimée en cuvette préjudiciable au résultat esthétique recherché [9].

Parfois encore, l'exérèse d'un segment veineux est suivie d'un petit écoulement de sang, témoignant de la rupture d'une perforante. Cette microhémorragie ne doit pas inquiéter l'opérateur : une simple compression au doigt de quelques instants assure l'hémostase.

Souvent, la séance terminée, on constate au niveau des pertuis cutanés la présence de petits débris fibreux qu'il importe de sectionner car ils retarderaient la cicatrisation.

Le pansement termine ce temps opératoire.

Avant le pansement, le nettoyage de la peau s'impose mais la fermeture des micro-incisions ne nécessite aucun geste car le pansement suffit à les collaber. Il prévient tout risque de saignement, mais il ne doit surtout pas entraver la circulation profonde. Il a en outre des fonctions antalgique, antiœdémateuse et antithrombotique.

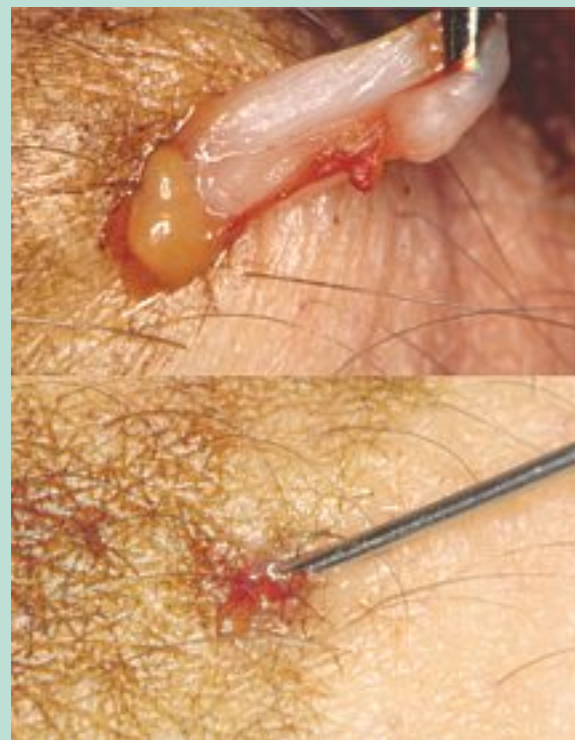

FIGURE 4 : Protrusion d'un lobule graisseux (photo du haut) et sa remise en place à l'aiguille (photo bas).

Il existe un pansement standard dont les prémices ont été établis il y a une quinzaine d'années grâce à une étude multicentrique européenne [11] et qui est toujours d'actualité car il convient pratiquement à toutes les localisations anatomiques de varices, quels qu'en soient l'étendue et le calibre, tout en étant confortable. Il se compose de trois habillages successifs :

- **Un premier pansement** absorbant directement au contact de la peau au moyen de pansements américains maintenus en place par une bande fine de type Nylex®.
- **Un deuxième habillage** est constitué par une bande auto-adhésive moyennement serrée que l'on enroule de telle façon que les tours de spire soient plus ou moins rapprochés en fonction du degré de contention souhaité. Rappelons que plus on rapproche les tours de spires, plus on augmente la contention.
- **Un troisième habillage** est une bande de compression légère, de préférence avec un anneau – appelé étrier – (type Biflex pratic®) qu'on enfilera sur le pied.

Il est impératif de faire une remarque au sujet du pansement du pied. Ce dernier impose que le pansement soit réalisé, pied en flexion et non en extension. Cette dernière position provoquerait la compression des éléments vasculo-nerveux au niveau du cou-de-pied, à l'origine de troubles ischémiques ou neurologiques distaux.

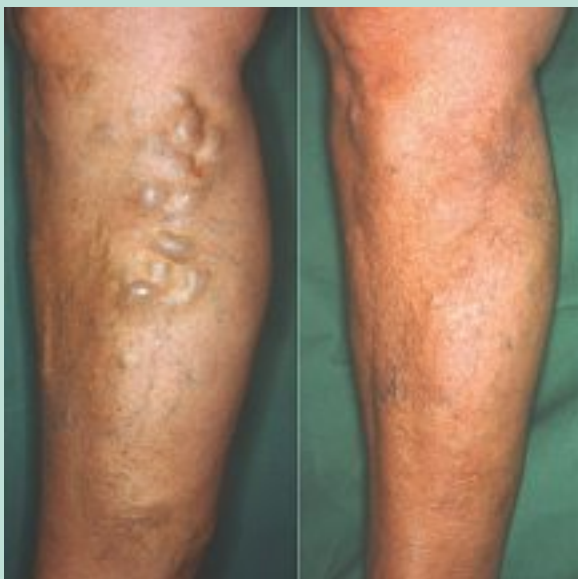

FIGURE 5 : Grosses varices de face interne de jambe (photo de gauche). Résultat 2 ans après phlébectomies (photo droite).

Les suites opératoires

Le pansement étant terminé, le patient se lève immédiatement et reste debout sous surveillance durant 15 minutes. La « marche vigoureuse » est alors conseillée de suite [12]. Le patient poursuit son activité professionnelle et il n'y a pas lieu de prescrire un coûteux arrêt de travail. Il n'y a habituellement que très peu de gêne douloureuse facile à calmer par des antalgiques mineurs en évitant l'aspirine.

- Le soir de l'intervention au coucher, la bande de compression (3^e habillage) est enlevée pour la nuit. Le patient dort ainsi avec le 1^{er} et le 2^e habillages.
- Le lendemain matin au lever la bande élastique est remise en place.
- Le lendemain soir au coucher, on enlève la bande et tout l'ensemble du pansement. Le patient n'a donc plus ni bande ni pansement pour la nuit. Il faut rassurer le patient sur la présence d'hématomes qui régresseront rapidement sans séquelles.
- À J+2 au lever, le patient remet la bande à varices directement sur la peau. Cette bande sera portée durant une semaine, de jour seulement et toujours enlevée pour la nuit.

Résultats

Les différents types de varices traités

Nous avons traité toutes les variétés de varices des membres inférieurs et de leurs complications. Voici les résultats obtenus.

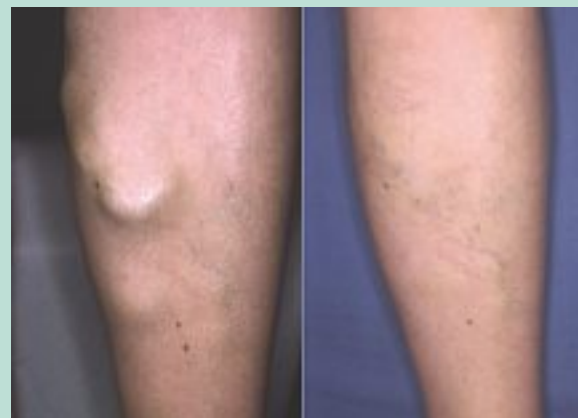

FIGURE 6 : Varice anévrysmale de face interne de jambe. À droite, résultat 2 ans après la phlébectomie.

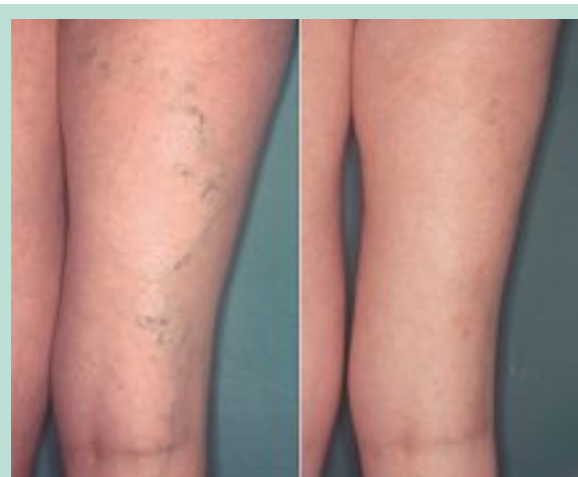

FIGURE 7 : Varices de petit calibre post-externe cuisse droite. À droite, résultat 2 ans après phlébectomie.

Les grosses varices historiques

On pourrait penser qu'en raison de leur taille, leur extraction sera périlleuse. En fait ce sont les plus faciles à extraire. On pourrait craindre qu'elles ne saignent abondamment mais il n'en est rien. Leur extraction n'entraîne pas d'élargissement du point de ponction grâce à l'artifice que nous avons précisé. Elles sont très plastiques et s'étirent facilement pour sortir par des mini-incisions. Le résultat de la phlébectomie est toujours spectaculaire (**Figure 5** et **Figure 6**).

Les petites varices qualifiées d'inesthétiques

Ces petits réseaux bleutés de fin calibre, survenant chez des femmes jeunes, posent surtout des problèmes esthétiques. La phlébectomie procure généralement une amélioration incontestable. Rappelons qu'il faut les aborder avec les crochets les plus fins et procéder avec une très grande douceur (**Figure 7**).

Une méthode d'éradication des varices : la phlébectomie ambulatoire en cabinet médical.

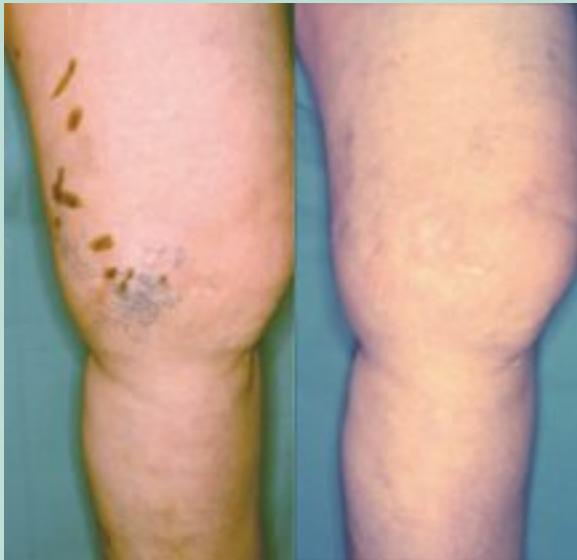


FIGURE 8 : Télangiectasies face interne de genou et leur veine nourricière. À droite, résultat après phlébectomie.

Les télangiectasies (Figure 8)

Ces mini réseaux variqueux, qui affectent beaucoup l'esthétique, sont alimentés par un ou plusieurs pédicules issus de veines superficielles, lesquels peuvent être recherchés par doppler ou plutôt par transillumination. Il est ainsi possible de les crocheter, ce qui entraîne leur disparition ou du moins leur atténuation très nette ; leurs résidus disgracieux pourront être ensuite figolés par mini sclérose ou laser.

Les varices avec incontinence saphénienne

Nous avons pu constater que le traitement en première intention des réseaux variqueux associés à une insuffisance saphénienne entraînait généralement une diminution de calibre ostial des saphènes. Le reflux initial disparaissait fréquemment ou était en général très diminué [13, 14]. C'est une notion fondamentale que nous a appris la phlébectomie de Muller et qui est de plus en plus admise [15].

Les résultats selon les localisations anatomiques particulières des varices

Les varices du creux poplité et du mollet

Ces deux régions anatomiques sont étroitement liées par les connexions veineuses qui les relient et leurs alimentations sont très complexes, ce qui explique que le résultat de leur traitement classique, chirurgie, scléroses, est fréquemment grevé de récives. La phlébectomie ambulatoire nous a donné d'excellents résultats (**Figure 9**) même sur des varices post-stripping (**Figure 10**) ou post-scléroses.

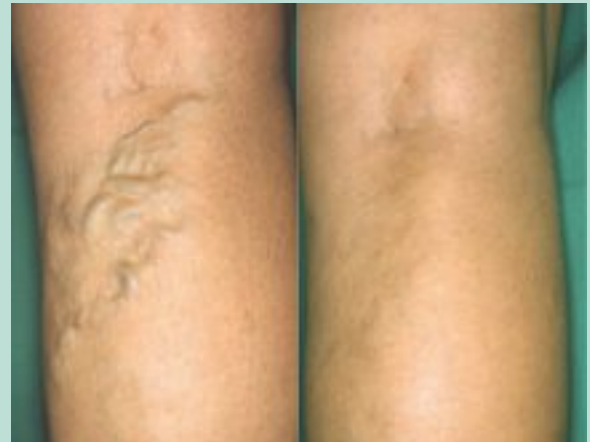

FIGURE 9 : Volumineux réseaux variqueux du creux poplité. À droite, résultat à 18 mois après deux phlébectomies.

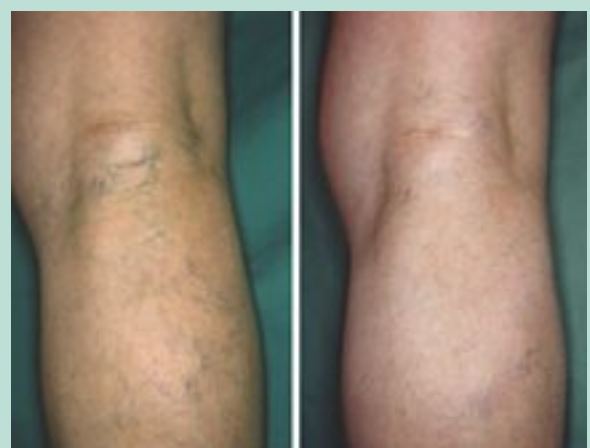

FIGURE 10 : Persistance de varices poplitées après stripping petite saphène. À droite, résultat à 5 ans après 2 phlébectomies complémentaires.

Il faut insister sur le fait que dans ces localisations on sera souvent amené à effectuer des séances itératives pour obtenir une éradication complète.

Les varices du territoire d'Albanèse [16]

Ce réseau se présente comme de fines varices, voire des télangiectasies qui se développent à la face externe du genou et qui s'étendent sur les faces externes de la jambe et de la cuisse.

Ce réseau est alimenté par de multiples petites perforantes, issues des veines profondes jambières, de la petite saphène et des perforantes du creux poplité.

Il y a souvent une veine perforante accessoire repérable à la palpation et au Doppler qui se situe au tiers moyen de la face externe de la jambe, connue sous le nom de perforante externe de Gillot [17].

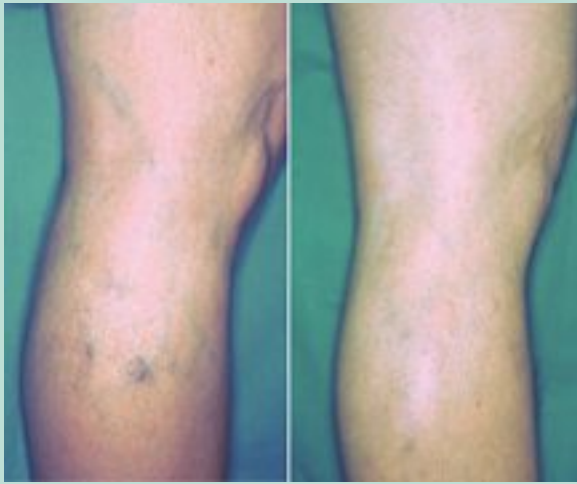

FIGURE 11 : Réseau diffus face externe du genou (Albanèse). Résultat à 1 an après une phlébectomie.

Elle relie les veines jumelles au réseau d'Albanèse. Il est important de la détruire afin d'obtenir un bon résultat.

Ces varices causent surtout un préjudice esthétique (**Figure 11**) et nous confirmons ici l'excellente indication de la phlébectomie comme l'a démontré le Dr Ramelet [4].

Les varices des pieds [18, 19]

Parfois très volumineuses, elles persistent toujours après les strippings des saphènes et la sclérose, qui y est mal tolérée. Nous avons pu constater, ainsi que le souligne le Dr Muller que c'est ici « *le triomphe de la phlébectomie ambulatoire* » (**Figure 12**).

Les varices sur peau pathologique

Nous pratiquons également la phlébectomie des varices compliquées de troubles trophiques. L'exérèse de ces cordons variqueux insérés dans une gangue de lipodermatosclérose nécessite une grande douceur. La technique de la phlébectomie est ici plus difficile. Le repérage des cordons variqueux est le plus souvent inaccessible à la palpation.

C'est pourquoi le Doppler est ici indispensable. Actuellement nous faisons appel de plus en plus à l'angioscanner [20] qui nous oriente d'une façon pertinente pour la cartographie préopératoire.

L'anesthésie est toujours laborieuse car le liquide de tumescence diffuse difficilement au pourtour des ulcères. L'exérèse au crochet fin ne ramène que de minuscules morceaux de l'ordre de quelques millimètres. La phlébectomie se contente alors de rompre délicatement au crochet ces riches réseaux veineux. Ces gestes difficiles et peu gratifiants pour l'opérateur apportent toujours une amélioration sur les troubles trophiques. Les ulcères régressent partiellement ou totalement (**Figure 13**).

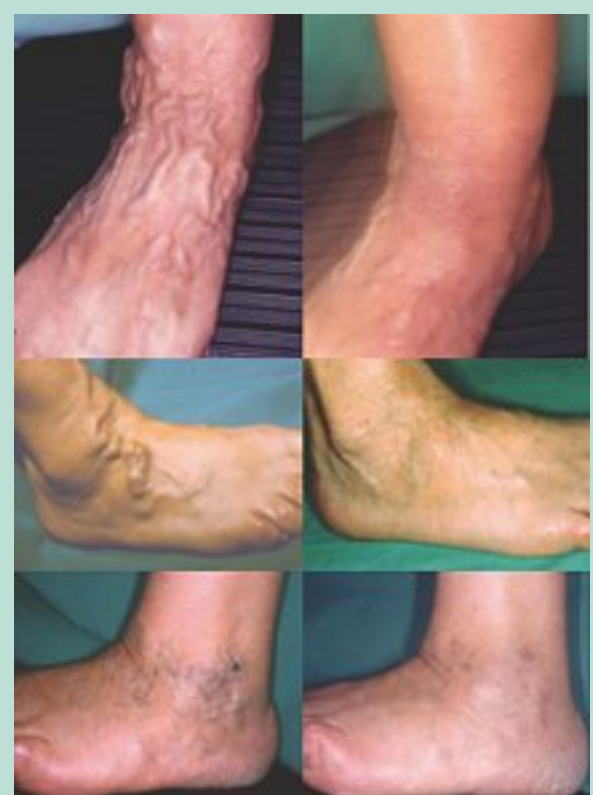

FIGURE 12 : Différents types de varices des pieds (photos de la colonne de gauche). Résultats après une phlébectomie ambulatoire (colonne de droite).

Nous avons vu des cicatrisations qui tenaient au delà de 5 ans. Les pigmentations s'atténuent toujours à long terme (parfois des années) et dans ces cas nous avons des résultats durables au delà de 10 ans) (**Figure 14**).

Les points d'incision de la phlébectomie **cicatrisent aussi vite que sur une peau normale** et nous n'avons jamais vu d'aggravation des lésions initiales.

Le nombre de séances effectuées par patients

Suivant l'étendue des réseaux variqueux, leur siège, leur gravité, il est évident que le nombre des séances réalisées chez chaque patient est fort variable.

Un paquet variqueux isolé peut être extirpé en une seule séance et il en est de même pour un gros cordon tel qu'une écharpe de cuisse.

Par contre des varices du creux poplité alimentées par de nombreuses perforantes peuvent nécessiter deux à trois séances itératives.

La récurrence variqueuse après phlébectomie

Le terme de récurrence couramment employé pour des varices qui persistent après intervention chirurgicale est pour nous mal choisi. Nous préférons parler de « *résurgence* » de la varicose.

Une méthode d'éradication des varices : la phlébectomie ambulatoire en cabinet médical.

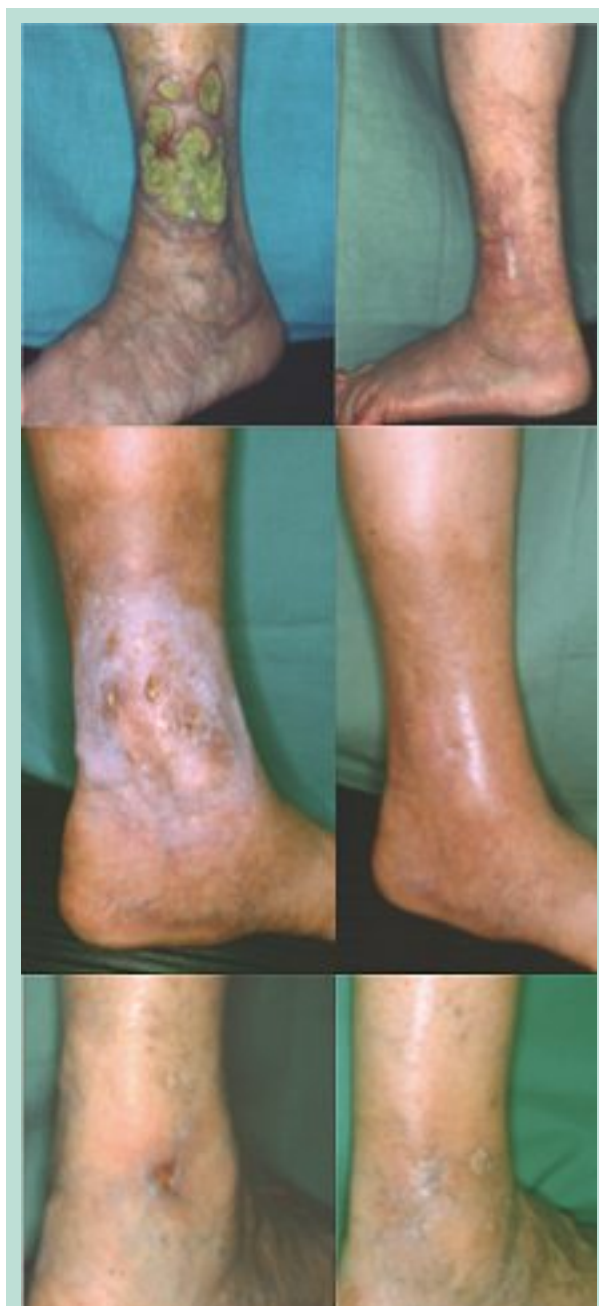

FIGURE 13 : Ulcères de jambe. Planche du haut : résultat (à droite) 1 an après trois phlébectomies. Planche du milieu : multi-ulcères avec diabète ; résultat (à droite) à 5 ans après trois phlébectomies. Planche du bas : résultat (à droite) 5 ans après trois phlébectomies.

En effet si un cordon extrait ne peut récidiver, la varicose par contre est une maladie évolutive et la phlébectomie ambulatoire ne peut la prévenir. C'est ainsi que l'on voit parfois apparaître au voisinage de régions déjà traitées une nouvelle poussée de varices. Ces dernières bien entendu peuvent bénéficier d'une nouvelle phlébectomie ambulatoire.

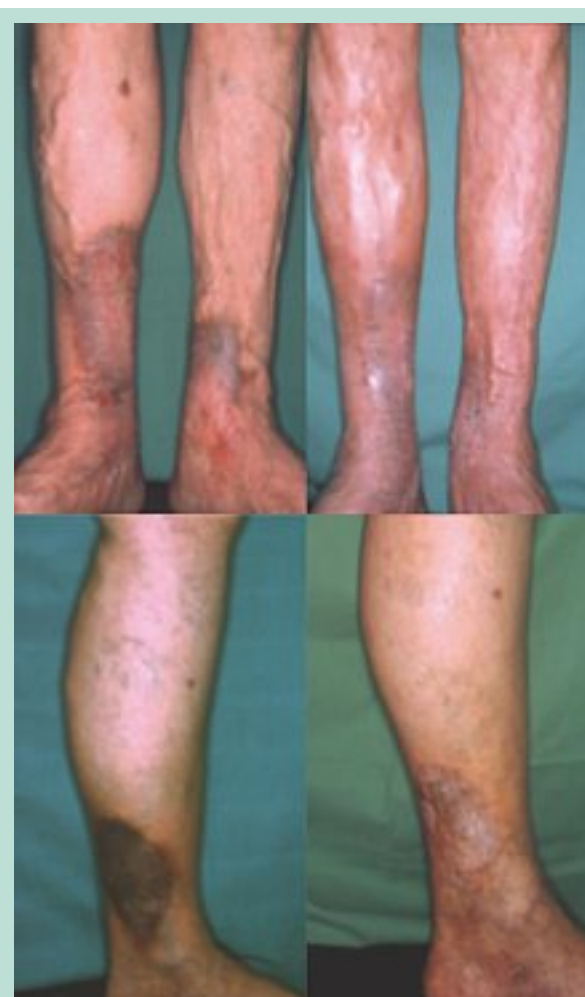


FIGURE 14 : Pigmentations cutanées. Planche du haut : à gauche pigmentation malgré stripping bilatéral. À droite résultat après 12 phlébectomies étalées sur 15 ans. Planche du bas : volumineuse tache noire à gauche. À droite résultat à 7 ans après 5 phlébectomies.

La tolérance de la phlébectomie ambulatoire

Le confort pour le patient

C'est un acte parfaitement supporté par le patient, peu importe son âge, à condition qu'il soit valide ; nous avons pratiqué ce traitement chez de nombreuses personnes âgées de plus de 80 ans. L'état cardiaque n'oppose pas de contre-indication.

Les incidents de la phlébectomie ambulatoire sont pratiquement inexistantes

Nous n'avons jamais rencontré d'accident mettant en jeu le pronostic vital. Avant tout, jamais d'hémorragie en per-opératoire ni en postopératoire.

Les rares saignements que nous avons constatés se situent lorsque le patient se lève de la table d'examen : il apparaît un petit suintement à travers le pansement qui avertit que la contention est insuffisante. Il est impératif de refaire un pansement complet un peu plus serré et tout s'arrange.

Nous n'avons jamais rencontré de complications infectieuses même sur des terrains périulcéreux.

Nous avons constaté quelques petits incidents très rares mais qu'il faut connaître :

- des traces disgracieuses pigmentées ou rosées au niveau des punctures. Sur certaines peaux, leur régression peut demander plusieurs mois ; il faut conseiller à ces patients une protection solaire locale ;
- des téléangiectasies qui sont d'autant moins fréquentes que le geste est plus doux. Ces varicosités pourront être traitées par miniscléroses ou laser ;
- une rupture lymphatique qui se présente comme une tuméfaction indolore molle sur un point de ponction, connue sous le nom de sérome ou pseudo-kyste lymphatique qu'il suffit de ponctionner pour le voir disparaître ;
- des dysesthésies au niveau des régions malléolaires et de la face antéro-interne de la jambe ou au pied. Elles sont secondaires à l'atteinte d'un rameau sensitif qui accompagne quelquefois un cordon veineux. Elles disparaissent lentement, en quelques mois et sont sans gravité.

Les résultats esthétiques de la phlébectomie ambulatoire

Tous nos patients sans exception ont été satisfaits des résultats fonctionnels et esthétiques de cette méthode. Les douleurs et les lourdeurs de jambe inhérentes aux varices disparaissent.

La cicatrisation ne pose aucun problème, même sur des peaux pathologiques avec lipodermatosclérose.

Le lendemain de l'intervention, les orifices des punctures sont fermés et au bout de quelques jours, c'est à peine si l'on discerne leurs traces. L'état de la peau s'améliore toujours. Les dermites ocres s'estompent, mais lentement. Les plaies variqueuses ne sont jamais aggravées et le plus souvent s'atténuent, voire se ferment, et ce résultat est durable dans le temps.

Conclusion

Il découle de cet exposé que la phlébectomie ambulatoire est une technique tout à fait adaptée au traitement des varices en cabinet médical.

C'est une méthode simple qui s'adresse à toutes les formes de varices et à leurs complications.

Elle est dénuée de risques et ne comporte pas de contre-indication, quel que soit l'état du patient.

Les résultats sont toujours probants, tant pour le praticien que pour son patient qui apprécie avant tout le confort et les résultats esthétiques.

C'est un acte opératoire des plus économiques dans le traitement de la varicose.

Elle ne nécessite pas d'investissement lourd, pas d'hospitalisation, même de jour, aucune médication particulière (pas d'anticoagulants ni d'antiagrégants plaquettaires), pas d'arrêt d'activité ni de coûteux arrêt de travail. C'est donc une méthode très intéressante sur le plan de l'économie de la santé publique.

Malgré les services rendus par ce procédé, les Caisses, malheureusement, freinent sa diffusion.

Rappelons que l'acte est coté de façon dérisoire EJFBo01 = 66,99 €, ce qui évidemment n'encourage pas les médecins à pratiquer ce geste chronophage, aux résultats pourtant remarquables.

Il en découle que la pratique de la phlébectomie ambulatoire en cabinet médical est depuis 50 ans dans une impasse en France.

Références

1. Muller R. Traitement des varices par phlébectomie ambulatoire. *Phlébologie* 1966 ; 19 : 277-9.
2. Ricci S. La page de la phlébosophie. Qu'est-ce qui arrive à la chirurgie des varices ? Peu d'idées, mais confuses. *Phlébologie* 2008 ; 61 : 115-8.
3. Ramelet A.A. In memoriam Dr Robert Muller (1919-2012). *Phlébologie* 2012 ; 65 : 58.
4. Ramelet A.A., Perrin M., Kern P., Bounameaux H. *Phlébologie*. Abrégés Masson. 5^e édition. 613 p. Paris : Masson, 2006 : 410.
5. Jung I.M., Min S.I., Heo S.C., Ahn Y.J., Hwang K.T., Chung J.K. Combined endovenous laser treatment and ambulatory phlebectomy for the treatment of saphenous vein incompetence. *Phlebology* 2008 ; 23 : 172-7.
6. Kern P. Ablation thermique : faut-il associer ou différer les phlébectomies et la sclérothérapie ? *Phlébologie* 2012 ; 65 : 19-23.
7. Dortu J.A., Constancias-Dortu I. Traitement des varices des membres inférieurs par phlébectomie ambulatoire (méthode de Muller) : technique, indications et résultats. *Ann. Chir.* 1997 ; 7 : 761-72.
8. Fays S., Fays-Bouchon N. Au XXI^e siècle, peut-on pratiquer la phlébectomie ambulatoire en cabinet médical ? À propos d'une expérience personnelle de 15 ans de pratique. *Phlébologie* 2004 ; 57 : 21-9.
9. Fays-Bouchon N., Fays S. Intérêt de l'incision à l'aiguille au cours de la phlébectomie ambulatoire selon Muller. Résultats d'une enquête nationale. *Phlébologie* 1995 ; 48 : 347-52.

Une méthode d'éradication des varices :
la phlébectomie ambulatoire en cabinet médical.

10. Fays S., Fays-Bouchon N. La phlébectomie ambulatoire sous anesthésie locale par tumescence. Expérience personnelle de 6 ans de pratique. *Phlébologie* 2004 ; 57 : 81-5.
11. Fays-Michel S., Fays-Bouchon N. Pansement et compression après phlébectomie ambulatoire. In : Gardon-Mollard C., Ramelet A.A., La compression médicale. Abrégés Masson. 2^e édition. 425 p. Paris : Masson, 2005 : 210.
12. Muller R. Mise au point sur la phlébectomie ambulatoire selon Muller. *Phlébologie* 1996 ; 49 : 335-44.
13. Vidal-Michel J.P., Bourrel Y., Emsallem J., Bonerandi J.J. Respect chirurgical des crosses saphènes internes modérément incontinentes par effet siphon chez les patients variqueux. *Phlébologie* 1993 ; 46 : 143-7.
14. Fays-Bouchon N., Fays S. Pourquoi ai-je abandonné ma technique de saphénectomie ? (Perche ho abbandonato mia tecnica personale di safenectomia ambulatoria ?) XXIV^e réunion de la Société Européenne de Phlébectomie. Monza. 24 mars 2001.
15. Creton D. Diameter reduction of the proximal long saphenous vein after ablation of a distal incompetent tributary. *Dermatol. Surg.* 1999 ; 25 : 394-7.
16. Albanèse A.R., Albanèse A.M., Albanèse E.F. Lateral subdermic varicose vein system of the legs. *Vasc. Surg.* 1969 ; 3 : 81-9.
17. Gillot C. Atlas anatomique des dispositifs veineux superficiels du membre inférieur. Éditions Phlébologiques Françaises 1999.
18. Muller R. Traitement des varices du pied par phlébectomie ambulatoire. *Phlébologie* 1990 ; 43 : 317-8.
19. Ricci S. Phlébectomie des varices du pied. *Phlébologie* 2000 ; 53 : 223-8.
20. Fays-Michel S., Fays-Bouchon N. La structure vasculaire des ulcères de jambe : applications physiopathologiques et thérapeutiques. 43^e Congrès International de la Société Européenne de Phlébectomie. Barcelone 13 novembre 2010.

www.revue-phlebologie.org