Aucun article ou résumé dans cette revue ne peut être reproduit sous forme d'imprimé, photocopie, microfilm ou par tout autre procédé sans l'autorisation expresse des auteurs et de l'éditeur. Editions Phlébologiques Françaises
No article or abstract in this journal may be reproduced in the form of print, photocopy, microfilm or any other means without the express permission of authors and the editor. Editions Phlébologiques Françaises

Phlébologie ANNALES VASCULAIRES 2013, 66, 3, p. 48-50

SOCIÉTÉ FRANÇAISE DE PHLEBOLOGIE

Un anévrisme atypique de la veine grande saphène.

An atypical aneurism of great saphenous vein.

Desjardins E., Venecia M.

Résumé

Les anévrismes veineux ont normalement du sang liquide et, dans certains cas, une thrombose totale ou partielle, et leur intérieur a un revêtement propre de la paroi veineuse.

Dans ce cas, en plus de sang liquide, existaient des partitions fibreuses occupant partiellement sa lumière.

Mots-clés : *anévrisme, atypique, partitions.*

Summary

Venous aneurisms usually have liquid blood and in some cases total or partial thrombosis, and its interior has an own coating of the venous wall.

In this case, in addition to liquid blood existed partitions fibrous person partially its light.

Keywords: aneurism, atypical, partitions.

Anamnèse

Patiente âgée de 63 ans.

Motif de consultation

La patiente consulte pour des varices bilatérales.

Mode de vie

Sédentaire.

Histoire de la maladie

Existence de varices non traitées depuis plusieurs années.

Examen clinique

Classification CEAP : C2-C4 à droite, C2 à gauche.

Dans la région inguinale droite, on retrouve une tuméfaction molle, indolore, qui disparaît à la pression **(Figure 1)**. En ce qui concerne la masse inguinale, elle fait évoquer le diagnostic différentiel avec une hernie.

FIGURE 1

L'échographie montre, au niveau du membre inférieur gauche, une dilatation anévrismale de 20 mm **(Figure 2)** et, sur le côté droit, une tumeur anévrismale de 30 mm de diamètre avec une image d'échogénicité modérée comme en Y, diagnostic qui a été ensuite confirmé par l'anatomie pathologique **(Figure 3)**.

Le patient a été opéré en deux fois avec un intervalle de 4 mois. La **Figure 4** montre différents moments de l'acte opératoire.

Emilio Desjardins, Marcelo Venecia, rue San Juan 323, 4000- San Miguel de Tucumán, Argentina.
E-mail : emilio.desjardins@yahoo.com
Remis à la rédaction le 4 mai 2013. – Accepté le 4 juillet 2013

Aucun article ou résumé dans cette revue ne peut être reproduit sous forme d'imprimé, photocopie, microfilm ou par tout autre procédé sans l'autorisation expresse des auteurs et de l'éditeur. Editions Phlébologiques Françaises
No article or abstract in this journal may be reproduced in the form of print, photocopy, microfilm or any other means without the express permission of authors and the editor. Editions Phlébologiques Françaises

L'anévrisme gauche présentait des caractéristiques histologiques communes à cette maladie, tandis qu'à droite il a montré à l'intérieur des formations fibreuses, qui, selon les pathologistes, pourraient être soit un thrombus vieux, organisé, générant des septa, soit les parties de la paroi des vaisseaux plus résistantes, qui n'ont pas été dilatées.

Références

1. Horakova M.A., Kocova J., Kriskova V., Horakova E. Histologie, structure de la paroi et évolution de l'anévrisme veineux de la grande veine saphène par rapport à celui de la petite saphène. Phlébologie 2002 ; 55 : 139-47.
2. Sanchez B.J., Lamata H.F., Fernandez R.M. Aneurismas venosos en los confluentes safenofemoral y safeno poplíteo. Rev. Mex. Angiologia 2002 ; 30(3) : 74-80.
3. Pieri A., Vannuzzi A., Michelagnoli S., Marcelli F., De Saint Pierre G. Venous aneurysms of the greater and of the lesser saphenous vein: The color Doppler point of view. Phlebology 1995 ; (Suppl. 1) : 998-1000.
4. Volteas S.K., Labropoulos N., Nicolaides A.N. The management of venous aneurysms of the lower extremities. Pan. Minerva Med. 1998 ; 40 : 89-93.
5. Guillespie D.L., Villavicencio J.L., Gallagher R., Chang A., Hamelink J.K., Fiala L.A., et al. Presentations and management of venous aneurysms. J. Vasc. Surg. 1997 ; 26 : 845-52.

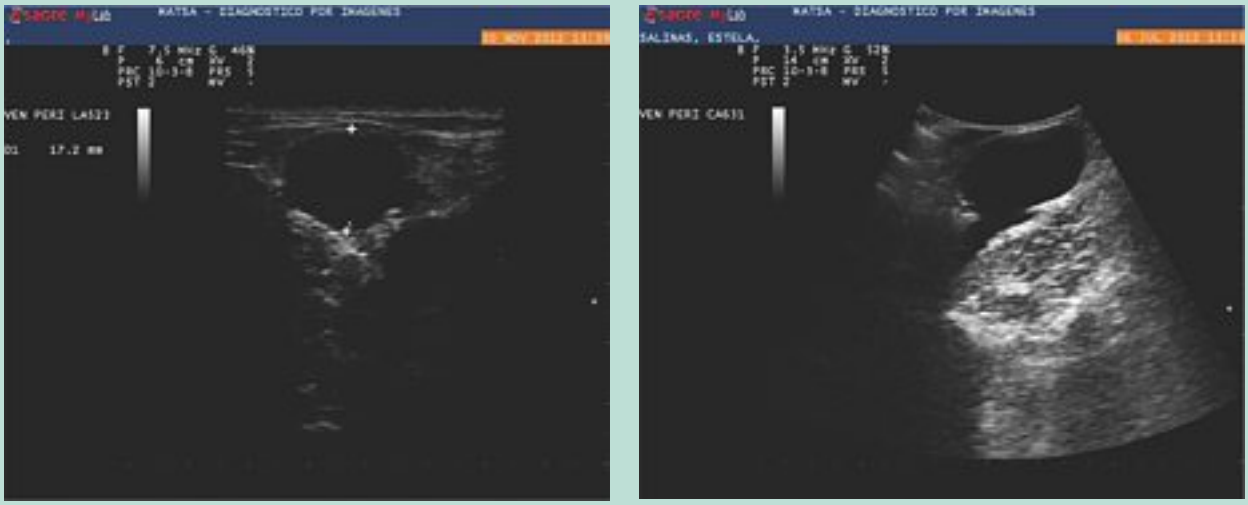

FIGURE 2

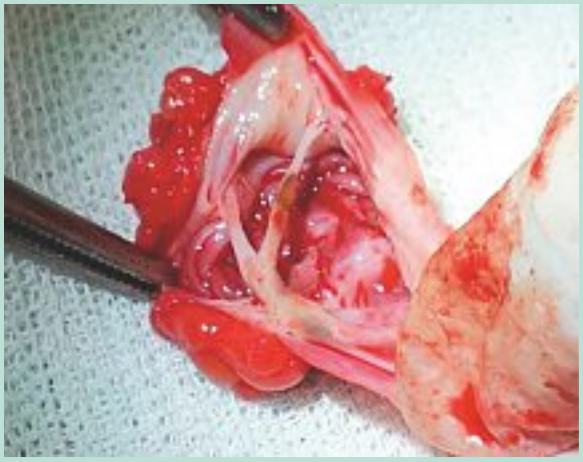

FIGURE 3

Aucun article ou résumé dans cette revue ne peut être reproduit sous forme d'imprimé, photocopie, microfilm ou par tout autre procédé sans l'autorisation expresse des auteurs et de l'éditeur. Editions Phlébologiques Françaises
No article or abstract in this journal may be reproduced in the form of print, photocopy, microfilm or any other means without the express permission of authors and the editor. Editions Phlébologiques Françaises

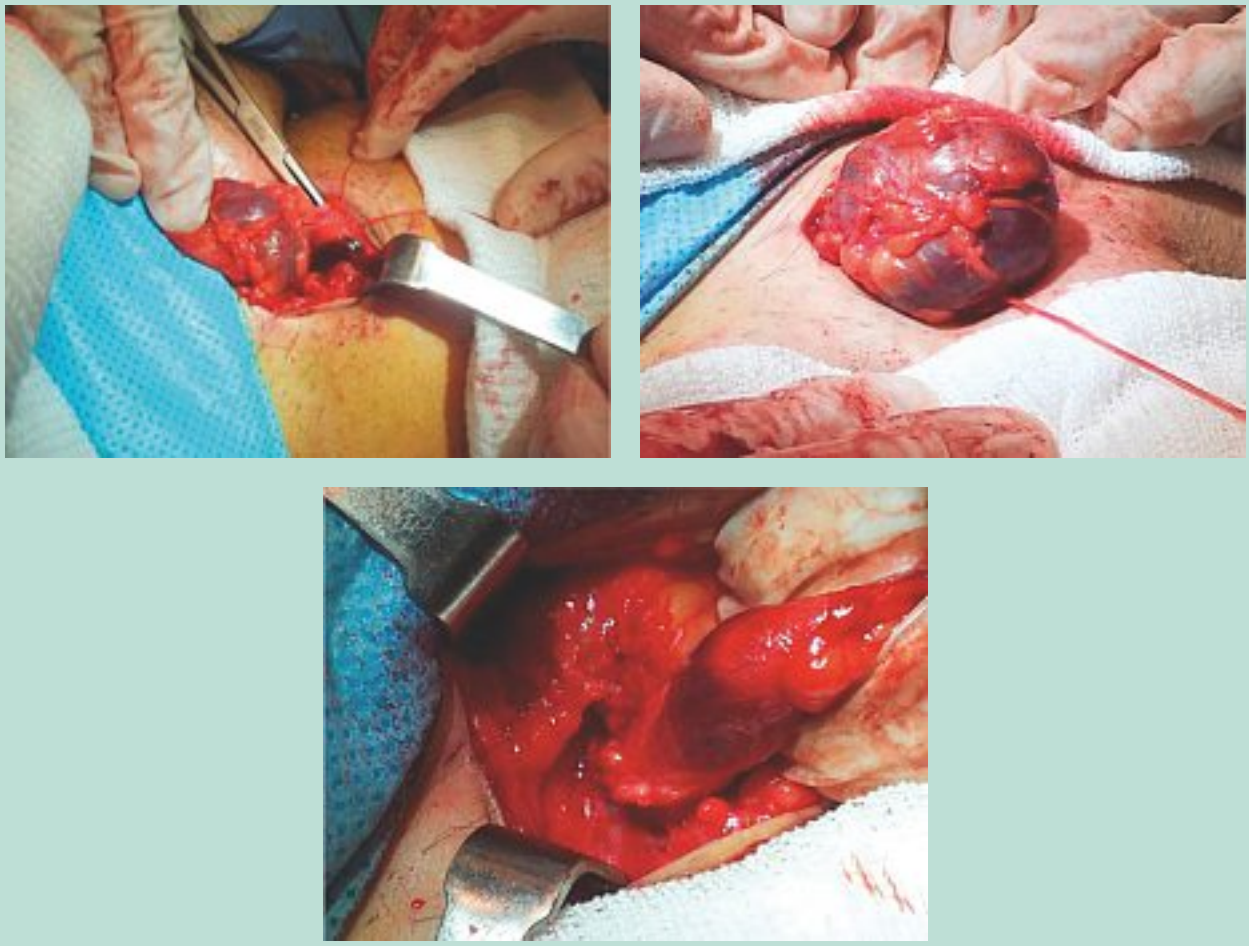

FIGURE 4