Aucun article ou résumé dans cette revue ne peut être reproduit sous forme d'imprimé, photocopie, microfilm ou par tout autre procédé sans l'autorisation expresse des auteurs et de l'éditeur. Editions Phlébologiques Françaises
No article or abstract in this journal may be reproduced in the form of print, photocopy, microfilm or any other means without the express permission of authors and the editor. Editions Phlébologiques Françaises

SOCIÉTÉ FRANÇAISE DE PHLEBOLOGIE

Plaidoyer pour le stripping sans crossectomie.

Defence's arguments for stripping without high ligation.

Creton D.

Résumé

Le stripping sans crossectomie est encore contesté aujourd'hui bien qu'il soit couramment utilisé par certaines équipes depuis plus de 10 ans.

Pour justifier cette pratique, nous apportons des arguments théoriques hémodynamiques, des arguments pratiques issus des résultats des techniques endovasculaires et des preuves issues de premières études.

Mots-clés : *stripping, crossectomie, jonction saphéno-fémorale.*

Summary

Stripping without high ligation is still disputed today, although it is commonly used by some team for over 10 years.

To justify this practice we provide hemodynamic theoretical arguments, practical arguments from the results of endovascular techniques and evidence from early studies.

Keywords: stripping, high ligation, sapheno-femoral junction.

Introduction

Le stripping sans crossectomie est un concept qui fait son chemin depuis plus d'une dizaine d'années.

Malheureusement, il est encore assez souvent contesté, alors que ce concept trouve sa légitimité :
- dans les explorations hémodynamiques préopératoires beaucoup plus précises qu'auparavant ;
- dans les bons résultats des techniques endovasculaires thermiques qui préservent la jonction saphéno-fémorale (JSF) ;
- et aussi par la compréhension des conséquences parfois néfastes de la crossectomie.

Pour montrer le bien-fondé du stripping sans crossectomie, on apportera :
- des arguments théoriques ;
- des arguments issus de constatations pratiques ;
- et des arguments issus de quelques études de résultats.

En théorie

Tout d'abord, il faut reconnaître que, dans 20,8 % des cas, le complexe valvulaire terminal de la JSF n'est pas concerné par l'insuffisance du tronc.

En effet, l'incontinence tronculaire peut être alimentée par :
- des veines lympho-ganglionnaires ;
- des veines perforantes ;
- des veines non systématisées ;
- des veines périnéales ou par la veine de Giacomini [1].

Dans ce cas, l'idée de ne pas faire une crossectomie ne se discute même pas.

L'étude plus précise du complexe valvulaire de la JSF [2] nous apporte des éléments de réponse.

1) Tout d'abord, la **valve préterminale** n'est incontinente que dans 50 % des cas d'insuffisance tronculaire. Beaucoup d'études le montrent depuis 1994 jusqu'en 2006 [3, 4, 5]. Dans ce cas, la préservation de la JSF est évidente.
2) De nombreuses études ont montré aussi que la **valve terminale** n'était incontinente que dans 50 % seulement des cas d'incontinence tronculaire [6, 7, 8].
3) La **valve fémorale supra-saphène** semble aussi jouer un rôle important à ce niveau :
   - d'abord elle serait absente dans 20 à 24 % des cas [9] ;
   - dans 41,6 % des cas, la valve fémorale supra-saphène serait incontinente [2].

E-mail : dcreton@veinsurg.com
Accepté le 8 août 2013

Aucun article ou résumé dans cette revue ne peut être reproduit sous forme d'imprimé, photocopie, microfilm ou par tout autre procédé sans l'autorisation expresse des auteurs et de l'éditeur. Editions Phlébologiques Françaises
No article or abstract in this journal may be reproduced in the form of print, photocopy, microfilm or any other means without the express permission of authors and the editor. Editions Phlébologiques Françaises

Le rôle de cette valve est primordial :
- ***Si cette valve fémorale est continente***, même en présence d'une valve terminale incontinente, la fermeture de la valve fémorale supra-saphène fragmente la colonne de pression et s'accompagne d'une pression diastolique très faible au niveau de la veine fémorale avec un très faible gradient de pression entre la veine fémorale et la JSF, de sorte que le reflux n'est pas significatif.
- Par contre, ***lorsqu'elle est absente ou incontinente***, la pression diastolique fémorale est très élevée avec un gradient de pression élevé vers la JSF, l'association des incontinences de ces deux valves représente donc environ 41,6 % de 50 %, soit environ 20 %.
  C'est en principe le pourcentage d'indication hémodynamique théorique de crossectomie.

L'étude de la fonction de ces trois valves n'est pas toujours simple surtout en ce qui concerne la valve fémorale supra-saphène.

De plus, dans les études de résultats, elles ne sont jamais clairement toutes évaluées.

Il existe un moyen simple d'en évaluer la fonction en se rapportant aux* travaux de Cappelli** [2] ***qui a montré qu'il existait une corrélation entre la fonction de ces différentes valves et le diamètre du tronc saphène mesuré 15 cm en dessous de la JSF.

Dans cette étude, la valve fémorale supra-saphène était incontinente une fois sur deux lorsque le diamètre était à 7 mm.

Lorsque ce diamètre était supérieur ou égal à 8 mm, 100 % des valves fémorales évaluées étaient incontinentes.

Pour résumer :
- ***lorsque le diamètre était inférieur à 5 mm***, la valve fémorale et la valve terminale étaient continentes ;
- ***lorsque le diamètre était à 6 mm***, seule la valve terminale était incontinente ;
- et ***lorsque le diamètre était égal ou supérieur à 8 mm***, la valve fémorale supra-saphène ainsi que la valve terminale étaient incontinentes.

La mesure du diamètre dans les études de résultats devrait nous permettre d'avoir une idée de la fonction valvulaire du carrefour saphène à l'inclusion des patients.

Dans le cas ou le diamètre du tronc est supérieur à 8 mm (valve fémorale supra-saphène et valve terminale incontinentes), le fait de laisser un moignon long, c'est-à-dire après un stripping sans crossectomie ou une technique endovasculaire, pourrait s'accompagner d'un risque de récidive plus important, surtout si le moignon résiduel est mal drainé par des collatérales souvent à basse pression.

Dans ce cas, la pression élevée au niveau de la veine fémorale :
- entraîne une stase dans ce moignon ;
- entraîne des turbulences avec un risque de thrombose ;
- et, par les phénomènes pariétaux de « shear stress », associés à l'augmentation de l'adhésion leucocytaire, favoriserait la néovascularisation et donc le risque de récidive [10].

En pratique

Le fait de laisser un moignon de JSF quand les valves sont incontinentes est une situation que l'on rencontre assez souvent.

Dans cette hypothèse, le diamètre du tronc devrait avoir un impact négatif sur les résultats et les pourcentages d'oblitération des techniques endovasculaires.

En fait, plusieurs études montrent que des diamètres supérieurs à 8 mm ne s'accompagnent pas de mauvais résultats :

- Dans l'étude de Calgagno [11], les pourcentages de fermeture à 6 mois étaient identiques sur les troncs saphènes supérieurs (17 ± 4 mm) ou inférieurs (8 ± 2 mm) à 12 mm.
- De la même façon, les résultats à 6 mois et 2 ans de toutes les études comparatives randomisées crossectomie-stripping *versus* laser [12, 13, 14, 15, 16, 17, 18, 19, 20, 21, 22, 23], ne montrent pas de différence de résultats en terme de récidive.
- De la même façon, les résultats entre 2 et 3 ans des études comparatives randomisées crossectomie-stripping *versus* radiofréquence ne montrent pas non plus de différence significative en terme de récidive [24, 25, 26, 27, 28, 29, 30, 31].

  Dans toutes ces études, le diamètre du tronc saphène était souvent largement supérieur à 7 mm sans évaluation de la fonction valvulaire (statistiquement, il devait y avoir environ au minimum 20 % d'incontinence combinée de la valve terminale et de la valve fémorale supra-saphène), ce qui devrait induire environ 20 % de mauvais résultats dans les groupes des techniques endovasculaires.
- De la même façon, l'étude Closure*Fast*™ qui comportait 295 grandes saphènes avec des diamètres de 5,4 mm ± 2 mm (2, 3, 4, 5, 6, 7, 8, 9, 10, 11, 12, 13, 14, 15, 16, 17, 18) montrait d'excellents résultats à 3 ans [32] (95,7 % sans reflux) et à 5 ans [33] (94,9 % sans reflux) et cela malgré certains diamètres qui atteignaient 18 mm.

À ce stade de la démonstration, on peut dire qu'en théorie l'incontinence de la valve fémorale et de la valve terminale, qui sont pratiquement constantes lorsque le diamètre du tronc saphène est supérieur à 7 mm, devrait induire des mauvais résultats dans les techniques endovasculaires.

Aucun article ou résumé dans cette revue ne peut être reproduit sous forme d'imprimé, photocopie, microfilm ou par tout autre procédé sans l'autorisation expresse des auteurs et de l'éditeur. Editions Phlébologiques Françaises
No article or abstract in this journal may be reproduced in the form of print, photocopy, microfilm or any other means without the express permission of authors and the editor. Editions Phlébologiques Françaises

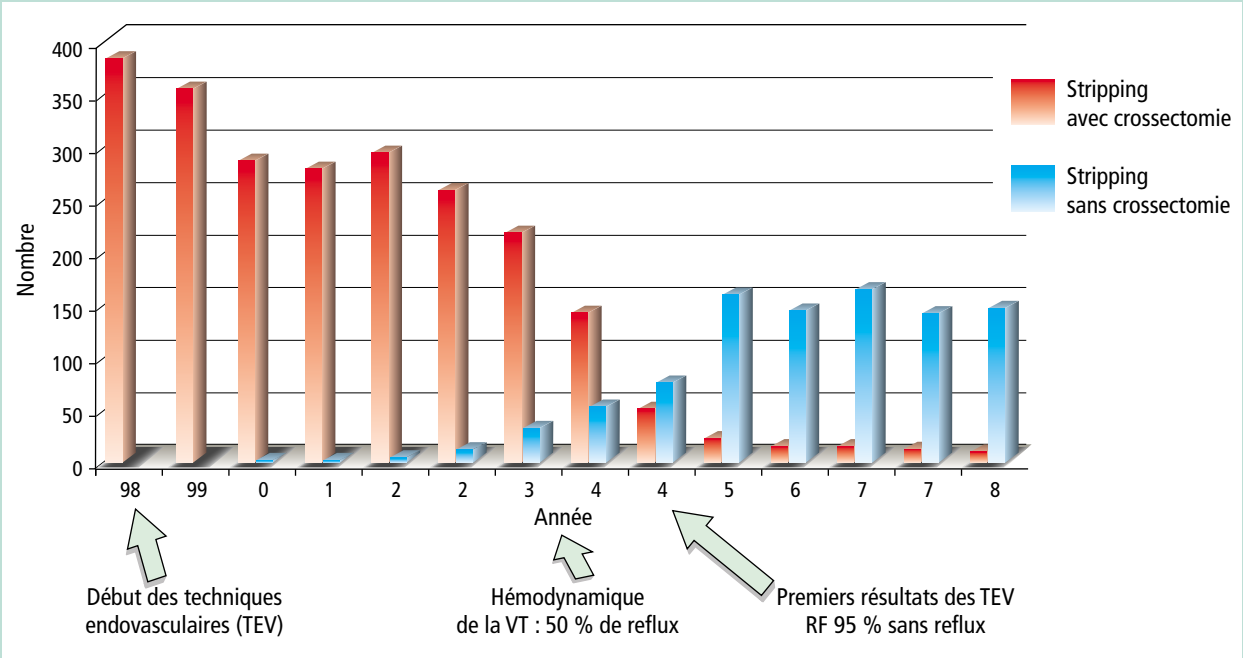

FIGURE 1 : Évolution du nombre de stripping avec et sans crossectomie sur 13 ans par périodes de 9 mois.

En fait, on ne retrouve pas ces mauvais résultats spécifiquement pour les gros diamètres, c'est-à-dire que l'insuffisance de la valve fémorale et de la valve terminale, ne sont pas une contre-indication à laisser en place la JSF.

Par contre, il est maintenant prouvé que la crossectomie induit la néovascularisation.

Le rôle négatif de la crossectomie avait déjà été reconnu lors de la première étude EVOLVeS [25] (étude randomisée, crossectomie-stripping, *versus* Closure*Plus*® à 2 ans).

Il existait plus de néovascularisation et plus de récidive dans le groupe crossectomie-stripping, mais sans que cette différence soit significative compte tenu de la petite taille des effectifs.

Par contre, une étude plus récente [34] à 5 ans qui comparait 43 lasers avec crossectomie *versus* 43 lasers sans crossectomie a montré de façon évidente qu'il y avait plus de néovascularisation dans le groupe avec crossectomie (33 %) que dans le groupe sans crossectomie (0 %).

Les études

Il existe deux études de résultats du stripping effectué sans crossectomie :

- ***La première*** [35] ***a étudié 195 strippings sans crossectomie avec des diamètres de 9,5 mm (4,7-17).*** Les résultats à 24,4 mois ont montré 1,8 % de reflux au niveau de la crosse, une seule récidive consistait en la présence d'une saphène accessoire antérieure.
- ***La deuxième étude*** [36] ***est une étude randomisée comparative stripping avec crossectomie,*** **versus** ***stripping sans crossectomie, 60 strippings avec crossectomie ont été comparés à 60 strippings sans crossectomie avec un suivi de 8 ans, le diamètre initial était entre 6 et 10 mm.***
  - À 8 ans, les récidives cliniques étaient retrouvées dans 29 % des cas dans le groupe avec crossectomie et seulement dans 9,8 % des cas dans le groupe sans crossectomie (p = 0,014).
  - Concernant les récidives à l'évaluation écho-Doppler, il y avait 32,2 % de récidive avec néo-reflux dans le groupe avec crossectomie pour seulement 11,4 % dans le groupe sans crossectomie (p = 0,010).
- ***Une étude rétrospective personnelle de 8 595 indications opératoires consécutives de première intention réalisée entre 1997 et 2008 a montré que le pourcentage de suppression tronculaire partant de la JSF (avec ou sans crossectomie) diminuait régulièrement avec les années (de 69 % à 43 %).***
  - Pour simplifier, cette période de 13 ans avait été divisée en 15 périodes de 9 mois qui comportaient chacune 573 interventions consécutives de première intention.
  - À partir de 1998, le stripping sans crossectomie a peu à peu remplacé le stripping traditionnel pour devenir pratiquement systématique depuis 2005 **(Figure 1)**.

Aucun article ou résumé dans cette revue ne peut être reproduit sous forme d'imprimé, photocopie, microfilm ou par tout autre procédé sans l'autorisation expresse des auteurs et de l'éditeur. Editions Phlébologiques Françaises
No article or abstract in this journal may be reproduced in the form of print, photocopy, microfilm or any other means without the express permission of authors and the editor. Editions Phlébologiques Françaises

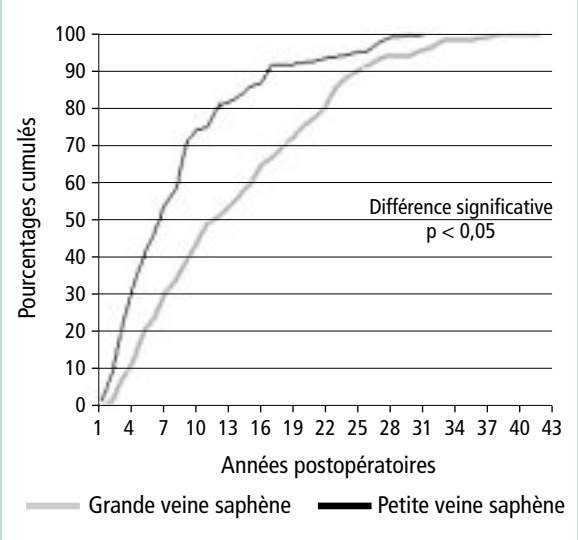

FIGURE 2 : Comparaison des délais de réintervention pour récidives après chirurgie de la grande veine saphène et de la petite veine saphène.

– Depuis cette date, aucune complication thrombo-embolique n'avait été diagnostiquée (un écho-Doppler n'était réalisé dans les suites précoces que sur des arguments cliniques).

Dans notre expérience, la crossectomie est exceptionnelle, elle ne concerne que les énormes crosses ballonisées qui présentent un risque de thrombose.

Le risque de récidive issue de la région inguinale est à prendre en considération.

- ***Dans une précédente étude les récidives après chirurgie de la grande veine saphène étaient réalisées habituellement en moyenne 12 ans après la première intervention* (Figure 2)** [37] ***(50 % des récidives de la grande veine saphène avaient été opérées 12 ans auparavant).***

La récidive est très souvent le fait d'une incontinence de la saphène accessoire antérieure, qu'il y ait eu ou non une crossectomie.

La reprise chirurgicale de cette récidive est d'autant plus facile qu'il n'y a pas eu de crossectomie.

D'autres études comparatives et des études à long terme seront nécessaires pour confirmer la bonne impression que nous avons sur les patients revus déjà à plus de 10 ans.

Références

1. Lefebvre-Vilardebo M., Lemasle P. Varicose primitive de la grande veine saphène : crossectomie inutile dans 46 % des cas. J. Mal. Vasc. (hors série) 2007 ; 2 (32) : S62.
2. Cappelli M., Molino Lova R., Ermini S., Giangrandi I., Giannelli F., Zamboni P. Hemodynamics of the sapheno-femoral complex: an operational diagnosis of proximal femoral valve function. Int. Angiol. 2006 ; 25 : 356-60.
3. Abu-Own A., Scurr J.H., Coleridge Smith P.D. Saphenous vein reflux without incompetence at the sapheno-femoral junction. Br. J. Surg. 1994 ; 81 : 1452-4.
4. Labropoulos N., Leon L., Kwon S., Tassiopoulos A., Gonzalez-Fajardo J.A., Kang S.S., et al. Study of the venous reflux progression. J. Vasc. Surg. 2005 ; 41 : 291-5.
5. Pittaluga P., Chastanet S., Réa B., Barbe R., Guex J.J., Locret T. Corrélation entre l'âge, les signes et symptômes de l'insuffisance veineuse superficielle et les résultats de l'exploration écho-Doppler. Phlébologie 2006 ; 59 : 149-56.
6. Pichot O., Sessa C., Bosson J.L. Duplex imaging analysis of the long saphenous vein reflux: basis for strategy of endovenous obliteration treatment. Int. Angiol. 2002 ; 21 : 333-6.
7. Cappelli M., Molino Lova R., Ermini S., Zamboni P. Hemodynamics of the sapheno-femoral junction. Patterns of reflux and their clinical implications. Int. Angiol. 2004 ; 23 : 25-8.
8. Zamboni P., Gianesini S., Menegatti E., Tacconi G., Palazzo A., Liboni A. Great saphenous varicose vein surgery without saphenofemoral junction disconnection Br. J. Surg. 2010 ; 97 : 820-5.
9. Reagan B., Folse R. Lower limb venous dynamics in normal persons and children of patients with varicose veins. Surg. Gynecol. Obstet. 1971 ; 132 : 15-8.
10. Cappelli M., Molino Lova R. Hemodynamics of the saphenous-femoral junction: patterns of reflux and related clinical implications. In: Becquemin J.P. (ed) Controversies and updates in vascular surgery 2013 p 338-40.
11. Calcagno D., Rossi J.A., Ha C. Effect of saphenous vein diameter on closure rate with ClosureFAST radiofrequency catheter. Vasc. Endovasc. Surg. 2009 ; 43 : 567-70.
12. de Medeiros C.A., Luccas G.C. Comparison of endovenous treatment with an 810 nm laser *versus* conventional stripping of the great saphenous vein in patients with primary varicose veins. Dermatol. Surg. 2005 ; 31 : 1685-94.
13. Vuylstecke M., Van den Bussche D., Audenaert E.A., Lissen P. Endovenous laser obliteration for the treatment of primary varicose veins. Phlebology 2006 ; 21 : 80-7.
14. Lin Y., Ye C.S., Huang X.L., Ye J.L., Yin H.H., Wang S.M. A random, comparative study on endovenous laser therapy and saphenous veins stripping for the treatment of great saphenous vein incompetence. Zhonghua-Yi-Xue-Za-Zhi 2007 ; 87 : 3043-6.
15. Rassmussen L.H., Bjoern L., Lawaetz M., Blemings A., Lawaetz B., Eklof B. Randomized trial comparing endovenous laser ablation of the great saphenous vein with ligation and stripping in patients with varicose veins : short-term results. J. Vasc. Surg. 2007 ; 46 : 308-15.
16. Darwood R.J., Theivacumar N., Dellagrammaticas D., Mavor A.I., Gough M.J. Randomized Clinical trial comparing endovenous laser ablation with surgery for the treatment of primary great saphenous veins. Br. J. Surg. 2008 ; 95 : 294-301.

Aucun article ou résumé dans cette revue ne peut être reproduit sous forme d'imprimé, photocopie, microfilm ou par tout autre procédé sans l'autorisation expresse des auteurs et de l'éditeur. Editions Phlébologiques Françaises
No article or abstract in this journal may be reproduced in the form of print, photocopy, microfilm or any other means without the express permission of authors and the editor. Editions Phlébologiques Françaises

17. Kalteis M., Berger I., Messie-Werndl S., Pistrich R., Schimetta W., Pölz W., Hieller F. High ligation combined with stripping and endovenous laser ablation of the great saphenous vein: Early results of a randomized controlled study. J. Vasc. Surg. 2008 ; 47 : 822-9.

18. Theivacumar N.S., Darwood R., Gough M.J. Neovascularization and recurrence 2 years after treatment for sapheno-femoral and great saphenous reflux: a comparison of surgery and endovenous laser. Eur. J. Vasc. Endovasc. Surg. 2009 ; 38 : 203-7.

19. Christenson J.T., Gueddi S., Gemayel G., Bounameaux H. Prospective randomized trial comparing endovenous laser ablation and surgery for treatment of primary great saphenous varicose veins with a 2 year follow-up. J. Vasc. Surg. 2010 ; 52 : 1234-41.

20. Rassmussen L.H., Bjoern L., Lawaetz M., Lawaetz B., Blemings A., Eklöf B. Randomized trial comparing endovenous laser ablation with stripping of the great saphenous vein: clinical outcome and recurrence after 2 years. Eur. J. Vasc. Endovasc. Surg. 2010 ; 39 : 630-5.

21. Caradice D., Mekako AI., Mazari F.A., Samuel N., Hatfield J., Chetter I.C. Clinical and technical outcomes from a randomized clinical trial of endovenous laser ablation compared with conventional surgery for great saphenous varicose veins. Br. J. Surg. 2011 ; 98 : 1117-23.

22. Pronk P., Gauw S.A., Mooij M.C., Gaastra M.T., Lawson J.A., van Goethem A.R., van Vlijmen-van Keulen C.J. Randomised Controlled Trial Comparing Sapheno-Femoral Ligation and Stripping of the Great Saphenous Vein with Endovenous Laser Ablation (980 nm) Using Local Tumescent Anaesthesia: One Year Results. Eur. J. Vasc. Endovasc. Surg. 2010 ; 40 : 649-56.

23. Rass K., Frings N., Glowacki P., Hamsch C., Gräber S., Vogt T., Tilgen W. Comparable Effectiveness of Endovenous Laser Ablation and High Ligation With Stripping of the Great Saphenous Vein. Arch. Dermatol. on line september19,.2011. doi:10.1001/archdermatol.2011.27.

24. Rautio T., Ohinmaa A., Perälä J., Ohtonen P., Heikkinen T., Wiik H, Karjalainen P., Haukipuro K., Juvonen T. Endovenous obliteration *versus* conventional stripping operating in the treatment of primary varicose veins: a randomized controlled trial with comparison of the costs. J. Vasc. Surg. 2002 ; 35 : 958-65.

25. Lurie F., Creton D., Eklof B., Kabnick L.S., Kistner R.L., Pichot O., Schuller-Petrovic S., Sessa C. Prospective randomized study of endovenous radiofrequency obliteration (Closure procedure) *versus* ligation and stripping in a selected patient population (EVOLVES Study). J. Vasc. Surg. 2003 ; 38 : 207-14.

26. Perala J., Rautio T., Biancari F., Ohtonen P., Wiik H., Heikkinen T., Juvonen T. Radiofrequency endovenous obliteration *vs* stripping of the long saphenous vein in the management of primary varicose veins: 3-year outcome of a randomized study. Ann. Vasc. Surg. 2005 ; 19 : 669-72.

27. Hinchliffe R.J., Ubhi J., Beech A., Ellison J., Braithwaite BD. A prospective randomized controlled trial of VNUS Closure versus surgery for the treatment of recurrent long saphenous varicose veins. Eur. J. Vasc. Endovasc. Surg. 2006 ; 31 : 212-8.

28. Kianifard B., Holdstock J.M., Whiteley M.S. Radiofrequency ablation (VNUS Closure) does not cause neo-vascularisation at the groin at one year: results of a case controlled study. Surgeon 2006 ; 4 : 71-4.

29. Stötter L., Schaaf I., Bockelbrink A. Comparative outcomes of radiofrequency endoluminal ablation, invagination stripping and cryostripping in the treatment of great saphenous vein. Phlebology 2006 ; 21 : 60-4.

30. Subramonia S., Lees T. Radiofrequency ablation *versus* conventional surgery for varicose veins – a comparison of treatment costs in a randomized trials. Eur. J. Vasc. Endovasc. Surg. 2009 ; 39 : 104-11.

31. Helmy ElKaffas K., ElKashef O., ElBaz W. Great saphenous vein radiofrequency ablation *versus* standard stripping in the management of primary varicose veins – a randomized clinical trial. Angiology 2010 ; 62 : 49-54.

32. Proebstle T.M., Alm J., Göckeritz O., Wenzel C., Noppeney T., Lebard C., Pichot O., Sessa C., Creton D. European Closure Fast Clinical Study Group. Three-year European follow-up of endovenous radiofrequency-powered segmental thermal ablation of the great saphenous vein with or without treatment of calf varicosities. J. Vasc. Surg. 2011 ; 54 : 146-52.

33. Proebstle T.M., Alm J., Göckeritz O., Wenzel C., Noppeney T., Lebard C., Pichot O., Sessa C., Creton D. European Closure Fast Clinical Study Group. Five-year European follow-up of endovenous radiofrequency-powered segmental thermal ablation of the great saphenous vein with or without treatment of calf varicosities. American College of Phlebology Nov 2012.

34. Disselhoff B.C., der Kinderen D.J., Kelder J.C., Moll F.L. Five-year results of a randomised clinical trial of endovenous laser ablation of the great saphenous vein with and without ligation of the saphenofemoral junction. Eur. J. Vasc. Endovasc. Surg. 2011 ; 41 : 685-90.

35. Pittaluga P., Chastanet S., Guex J.J. Great saphenous vein stripping with preservation of sapheno-femoral confluence: hemodynamic and clinical results. J. Vasc. Surg. 2008 ; 47 : 1300-4.

36. Casoni P., Lefebvre-Vilardebo M., Villa F., Corona P. Great saphenous vein surgery without crossectomy. J. Vasc. Surg. 2013 ; 58 : 173-8.

37. Creton D. Hypothèses étiologiques des récidives variqueuses saphène interne : étude anatomique sur 211 cas. In : Negus D., Jantet G., Colleridge-Smith P. (eds), Phlebology 95, Suppl. 1, London, Springer-Verlag, 1995 : 164-8.