



AVC cérébelleux ischémique sur probable embolie paradoxale avec foramen ovale perméable 3 jours après procédure endoveineuse thermique par laser (Biolitec® fibre radiale 1470) sur les 2 veines grandes saphènes et une veine petite saphène.

Cerebellar stroke caused by likely paradoxal embolism with patent foramen ovale three days after EVLA (Biolitec® radial fiber 1470) after the treatment of 2 great saphenous veins and one small saphenous vein.

Gracia S.

Résumé

Nous observons depuis plusieurs années un développement croissant des procédures endoveineuses thermiques (laser et radiofréquence) pour le traitement des veines saphènes. Des complications sont évidemment rapportées. Elles sont peu nombreuses et le plus souvent bénignes. Les complications neurologiques sont plutôt le fait d'une atteinte périphérique directe par lésions des nerfs par la fibre laser ou la sonde radiofréquence.

Les complications neurologiques centrales sont exceptionnelles. Nous rapportons le cas d'un AVC cérébelleux trois jours après la réalisation d'une procédure endoveineuse thermique par laser sur les deux veines grandes saphènes et la veine petite saphène par probable embolie paradoxale chez une patiente porteuse d'un foramen ovale perméable.

Mots-clés : case report, veine saphène, traitement endoveineux thermique par laser, accident vasculaire cérébral, foramen ovale perméable.

Summary

Today, endovenous thermal ablation (EVTA) has been used more and more frequently for the treatment of incompetent saphenous veins for the last ten years.

Side effects and complications have been described.

There are few central neurological complications when we review the current data.

In this case report, we describe a cerebellar stroke three days after an EVLA (Radial fiber Biolitec®1470) of two great saphenous veins and a small saphenous vein.

We suspected a paradoxal cerebral embolism after the discovery of a patent foramen ovale.

Keywords: case report, saphenous vein, endovenous thermal ablation with laser, stroke, patent foramen ovale.

Introduction

Depuis plus de 10 ans maintenant, les techniques endoveineuses thermiques, principalement la radiofréquence (RFA) et le laser (EVLA), sont de plus en plus fréquemment utilisées pour le traitement des veines saphènes incontinentes.

Elles vont progressivement remplacer l'éveinage associé à la crossectomie considérés pendant longtemps comme le gold standard. De nombreuses études ont montré l'efficacité et la sécurité de ces techniques.

Sébastien Gracia, Clinique de l'Atlantique, 26, rue du Moulin des Justices, 17180 Puilboreau-La Rochelle. Tél. : 05 46 41 07 53

E-mail : sebastiengracia17@gmail.com

Accepté le 12 février 2014

Comme pour toutes les techniques, des **effets indésirables** ont été décrits. Il peut s'agir de complications fréquentes mais peu graves, telles les **ecchymoses** retrouvées entre 45 et 100 % des cas, ou alors des complications peu fréquentes, voire exceptionnelles mais potentiellement létales, comme les **embolies pulmonaires** (cas isolés décrits).

Les complications neurologiques rapportées sont rares et concernent plutôt des atteintes périphériques par **lésion du nerf saphène** dans le traitement de la veine grande saphène et du nerf sural dans celui de la veine petite saphène [1, 2, 3].

Les atteintes neurologiques centrales après procédure endoveineuse thermique par laser ou par radiofréquence ont été exceptionnellement décrites.

Nous rapportons, dans cet article, **le cas d'un AVC cérébelleux** survenu trois jours après la réalisation d'un traitement EVLA sur les deux veines grandes saphènes et la veine petite saphène gauche par probable embolie paradoxale à travers un foramen perméable.

Histoire clinique

Il s'agit d'une patiente née en 1950 (âgée de 53 ans) vue en consultation d'abord en mars 2012 puis en août 2013 pour un bilan de varices des 2 membres inférieurs associées à des lourdeurs vespérales, principalement estivales, au niveau des 2 chevilles.

- Pas d'antécédent personnel ou familial cardiovasculaire.
- **Sur le plan gynécologique** : G2P2 (AVB), pas de THS. Pas de traitement habituel.
- **L'examen échographique veineux a mis en évidence** :
 - une incontinence de la jonction saphéno-fémorale droite et complète du tronc de cette veine grande saphène (diamètre à 8 mm au niveau crural et à 13 mm, 3 cm en amont de la JSF) ;
 - une incontinence tronculaire du tronc de la veine grande saphène gauche depuis son origine jusqu'au tiers inférieur crural (bonne continence de la jonction saphéno-fémorale et du tronc crural) (diamètre à 5 mm au niveau du tronc crural incontinent) ;
 - une incontinence de la jonction saphéno-poplitée gauche avec incontinence complète du tronc de la veine petite saphène (diamètre à 10 mm en amont de la JSP et à 8 mm au niveau du tronc).

Classification CEAP

À droite : Cs2 Ep As2, 3 Pr

À gauche : Cs2, 4a Ep As3, 4 Pr

- **Décision de la réalisation d'une procédure endoveineuse thermique sur les 2 veines grandes saphènes** (seulement jusqu'au tiers caudal crural à gauche) **et sur la veine petite saphène gauche**. L'intervention est prévue pour le 6 septembre 2013.

Déroulement de la procédure

- Milieu chirurgical au bloc opératoire. Réalisation sous anesthésie locale par tumescence. Aucune sédation, pas de lidocaïne en crème, pas de MEOPA.
- La patiente est d'abord installée en décubitus dorsal pour le traitement premier des 2 veines grandes saphènes.
- Une fois les 2 veines grandes saphènes traitées, mise en décubitus ventral pour le traitement de la veine petite saphène.
- L'énergie délivrée par cm de veine traitée est 65 J/cm pour le VGS droite, 63 J/cm pour la VGS gauche et 61 J/cm pour la VPS gauche.
- Contrôle de la bonne perméabilité des veines fémorales communes et de la veine poplitée gauche par compression avec la sonde d'échographie.
- Pas d'anticoagulation préventive.
- Mise en place des chaussettes de contention classe 2 en décubitus dorsal.
- Remise immédiate en orthostatisme et reprise de la marche.

Évolution

Le 9 septembre, à 7 h 30 au lever, lors de la mise en place des chaussettes de contention, la patiente présente des vertiges rotatoires associés à des paresthésies distales bilatérales, des acouphènes bilatéraux, une sensation rapide d'engourdissement hémicorporel gauche et une dysarthrie.

Récupération complète de la symptomatologie en 2 h 30 à son arrivée dans le service de soins intensifs neurovasculaires de l'hôpital de La Rochelle (score NIHSS évalué à 0).

Des examens paracliniques sont pratiqués :

- une TDM cérébrale retrouve une hypodensité en cours de constitution au niveau cérébelleux gauche (**Figure 1**) ;
- une IRM cérébrale confirme l'ischémie aiguë cérébelleuse gauche (**Figure 2**).
- **ECG** normal avec un rythme régulier, sinusal. Le scope en unité neurovasculaire retrouve toujours un rythme sinusal permanent.
- **Écho-Doppler des TSA et transcârien avec injection de produit de contraste** : normaux.
- **Écho-Doppler veineux abdominal et des membres inférieurs normal sans TVP** : occlusion normale des veines grandes saphènes droite et gauche et de la veine petite saphène gauche suite au traitement endoveineux thermique par laser.
- **Échographie cardiaque** : *foramen ovale perméable isolé, sans anévrisme du septum inter-auriculaire associé, avec shunt droit-gauche minime, seulement mis en évidence lors de manœuvre de Valsalva.*

AVC après procédure endoveineuse thermique par laser.

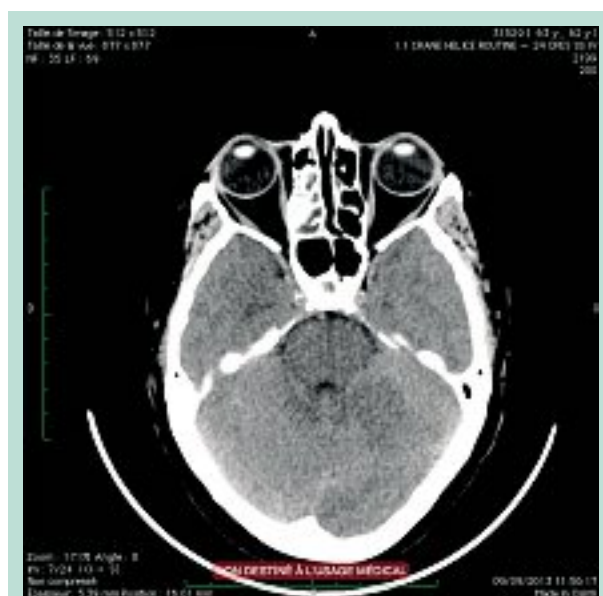


FIGURE 1

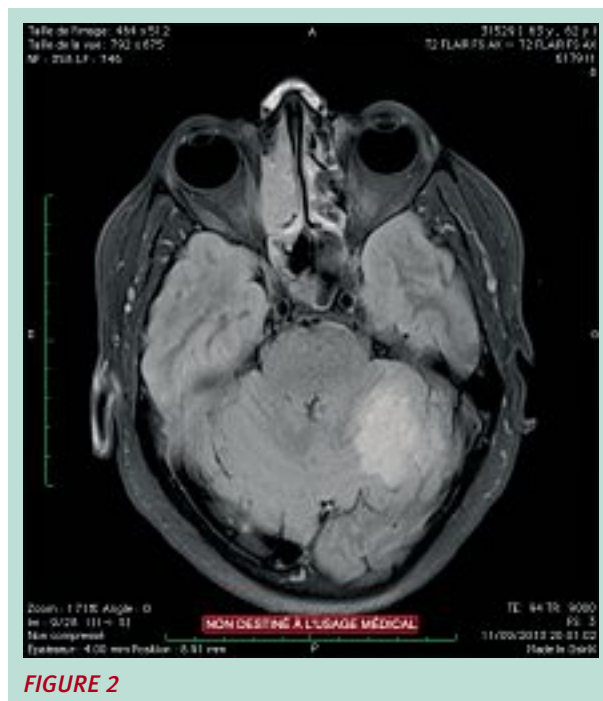

FIGURE 2

- **Bilan biologique** : NFS plaquettes, TP, TCA, ionogramme, bilan rénal, bilan lipidique, THS normaux.
- **Bilan de thrombophilie** : normal (pas de mutation des facteurs II et V, activité antithrombine, protéines C et S normales).
- **DDimères** : à 1130 ng/mL (pour une normale < 500).

La surveillance dans le service de neurologie est sans particularité et la patiente repart à son domicile 3 jours plus tard avec un traitement par rivaroxaban à 20 mg pour trois mois avec relais à suivre par un antiagrégant plaquettaire au long cours.

Le diagnostic retenu est celui d'accident vasculaire cérébelleux gauche sur probable embolie paradoxale chez une patiente porteuse d'un foramen ovale perméable.

Discussion

La survenue d'un accident vasculaire cérébral après la réalisation d'une procédure endoveineuse thermique est une complication exceptionnelle.

- **Caggiati** [4] avait rapporté en 2010 un cas similaire chez une patiente de 59 ans traitée pour une veine grande saphène droite avec une fibre laser Biolitec 1470. Un AVC ischémique était survenu 5 jours après la procédure. Le bilan n'avait mis en évidence qu'un foramen ovale perméable. Aucune TVP n'a pu être retrouvée. Un an plus tard persistent des séquelles neurologiques sévères avec une hémiparésie et une aphasie.
- **Ma** [5] rapporte, dans un autre article en 2011, trois cas d'AVC après une intervention veineuse superficielle des membres inférieurs.

Dans les 2 premiers cas, l'AVC survient après une séance d'échosclérothérapie à la mousse même si du laser endoveineux avait été pratiqué quelques semaines auparavant.

Dans le troisième cas, une procédure endoveineuse thermique par laser (fibre radiale 1470 Biolitec) et une échosclérothérapie à la mousse sont réalisées dans le même temps pour le traitement d'une veine grande saphène et d'une petite saphène. Un AVC ischémique avec occlusion de l'artère cérébrale moyenne droite est survenu le soir même de la procédure. L'échographie cardiaque a permis le diagnostic de FOP. Il n'a pas été mis en évidence de TVP.

Deux conditions doivent être réunies lors de la survenue d'un AVC après procédure endoveineuse thermique :

- d'abord un foramen ovale perméable doit être présent ;
- ensuite un thrombus doit avoir migré depuis le réseau veineux à travers le FOP, vers le réseau artériel cérébral (on parle d'embolie paradoxale).

La prévalence du FOP est de 26 % dans la population générale [6]. Un article de Wright [7] avait même évalué la prévalence du FOP à 59 % chez les patients CEAP C2-5.

Compte tenu de cette prévalence élevée, et de la même façon qu'il n'est pas recommandé de rechercher un FOP avant un traitement par échosclérothérapie veineuse à la mousse, il paraît difficile d'aller réaliser une échographie cardiaque chez tous les patients devant bénéficier d'une procédure endoveineuse thermique (plus de 100 000 interventions pour des problèmes d'insuffisance veineuse sont pratiquées chaque année en France).

I.	Thrombose jusqu'à la jonction superficielle-profonde.
II.	Thrombose débordant dans la veine profonde, surface < 50 %.
III.	Thrombose débordant dans la veine profonde, surface > 50 %.
IV.	Occlusion complète de la veine profonde.

TABEAU 1 : Thromboses induites par la chaleur : 4 classes.

Quand bien même cette recherche serait réalisée, en cas de découverte d'un FOP, on ne peut envisager d'aller fermer chirurgicalement tous ces shunt droit-gauche (la quasi totalité ne feront jamais parler d'eux). Il faudrait alors exclure des traitements endoveineux thermiques tous les porteurs de FOP par mesure de précaution, ce qui semble absurde.

Il faut plutôt alors s'intéresser à la deuxième condition indispensable : le thrombus. On peut distinguer plusieurs types de thrombus :

- **D'abord les TVP liées au geste opératoire qui peuvent être retrouvées sur l'ensemble du réseau veineux profond.**

Hoggan [8], dans sa revue systématique comparant le laser endoveineux et la chirurgie classique crossectomie/stripping, avait retrouvé 0,4 % de TVP pour le laser (1,5 % pour la chirurgie classique).

Van den Bos, dans sa revue de la littérature, retrouvait entre 0 et 5,7 % de TVP après laser [9].

Marsh, dans sa série de 350 membres traités par laser, a mis en évidence 0,25 % de TVP (1 % rapporté, c'est-à-dire 4 cas mais dont 3 EHIT et seulement 1 TVP surale) [10].

- **Ensuite, les thromboses induites par la chaleur (ou EHIT : Endothermal heat-induced thrombosis).**

Elles sont définies comme la propagation du thrombus depuis la veine superficielle vers une veine fémorale profonde. Selon leur niveau d'extension, 4 classes sont définies (**Tableau 1**).

Comme elles sont souvent considérées insignifiantes sur le plan clinique, ces thromboses ne sont pas toujours répertoriées lors des contrôles post-procédures.

Par ailleurs, du fait du lavage physiologique du moignon laissé en amont de la jonction saphéno-fémorale par le drainage des veines superficielle épigastrique, pudendale externe superficielle et superficielle circonflexe, ces thromboses ne sont pas toujours mises en évidence.

Il suffit, en effet, de faire le contrôle post-procédure plus tardivement pour que le thrombus se soit résorbé complètement.

- **Marsh** avait retrouvé 3 EHIT (0,75 %) après laser [10] et **Sadek** a mis en évidence 1,9 % d'EHIT après laser [1, 11]. Il est à noter que l'ensemble des patients chez **Marsh** avait reçu une thromboprophylaxie par HBPM.

Le dosage des DDimères ne peut évidemment pas être un élément du dépistage ; leur augmentation n'est que le reflet du traumatisme tissulaire associé à la procédure chirurgicale [12].

- **Soo J. Rhee** avait recherché des facteurs pouvant favoriser la survenue de EHIT [13] : le sexe (homme), le niveau de CEAP de C3 à C6, un antécédent de TVP et un score de Caprini élevé, étaient des facteurs favorisants significatifs.
- **Chad E. Jacobs**, quant à lui, retrouvait comme facteurs favorisants : une TVP, le sexe (homme > femme), le traitement de la veine petite saphène, les traitements concomitants par aspirine et la présence d'un facteur V Leiden [14].

Quelle attitude prendre sur le plan thérapeutique après la découverte d'un EHIT ?

Lowell S. Kabnick propose une prise en charge en fonction de la classe d'EHIT [15] :

- pour l'EHIT de classe 1, pas de traitement mis en route ;
- pour la classe 2, on traite avec une HBPM jusqu'à revenir à la classe 1 par résorption du thrombus ;
- enfin, pour les classes 3 et 4, il suggère de les traiter comme les TVP selon les *guidelines*.

Malgré toute l'attention que l'on peut porter à ces EHIT ou ces TVP post-procédure en contrôlant au plus tôt en échographie les patients, malgré toutes les précautions que l'on peut mettre en place avec le traitement systématique anticoagulant préventif, nous devons d'abord rappeler que pour les 3 cas d'AVC décrits :

- celui de **Caggiati** [4],
- celui de **Ma** [5],
- et le nôtre,

aucune TVP ni EHIT, n'a pu être mise en évidence.

Par ailleurs, pour 2 cas sur 3, une anticoagulation préventive avait été instituée.

Enfin, nous pouvons signaler la description d'un cas d'AVC après réalisation d'une chirurgie éveinage-crossectomie.

Les auteurs rapportent la découverte d'un FOP et donc une probable embolie paradoxale [16].

Conclusion

Ce cas illustre une complication extrêmement grave d'une procédure endoveineuse thermique par laser des veines saphènes.

AVC après procédure endoveineuse thermique par laser.

Heureusement pour la patiente, la symptomatologie neurologique a très rapidement régressé pour ne laisser aucune séquelle.

Ce n'est pas le cas pour la patiente dont **Caggiati** [4] rapporte l'histoire puisque à un an elle présente toujours une hémiplégié et des troubles phasiques.

En raison du nombre croissant de procédures endoveineuses thermiques réalisées, il faut probablement s'attendre à la description de cas identiques dans les années à venir.

Références

1. Dexter D., Kabnick L., Berland T., Jacobowitz G., Lamparello P., Maldonado T., Mussa F., et al. Complications of Endovenous Lasers. *Phlebology / Venous Forum of the Royal Society of Medicine* 2012 ; 27 Suppl. 1 : 40-5. doi:10.1258/phleb.2012.012S18.
2. Rasmussen L.H., Lawaetz M., Bjoern L., Vennits B., Blemings A., Eklof B. Randomized Clinical Trial Comparing Endovenous Laser Ablation, Radiofrequency Ablation, Foam Sclerotherapy and Surgical Stripping for Great Saphenous Varicose Veins. *Br. J. Surg.* 2011 ; 98, 8 : 1079-87. doi:10.1002/bjs.7555.
3. Hamel Desnos C., Gérard J.L., Desnos P. Laser endoveineux hors bloc opératoire. *Phlébologie* 2009 ; 62, 1 : 19-27.
4. Caggiati A., Franceschini M. Stroke Following Endovenous Laser Treatment of Varicose Veins. *J. Vasc. Surg.* 2010 ; 51(1) : 218-20. doi:10.1016/j.jvs.2009.07.092.
5. Ma R.W.L., Pilotelle A., Paraskevas P., Parsi K. Three Cases of Stroke Following Peripheral Venous Interventions. *Phlebology / Venous Forum of the Royal Society of Medicine.* 2011 ; 26 (7) : 280-4. doi:10.1258/phleb.2010.010044.
6. Homma S., Sacco R.L. Patent Foramen Ovale and Stroke. *Circulation* 2005 ; 112 (7) : 1063-72. doi:10.1161/CIRCULATIONAHA.104.524371.
7. Wright D.D., Gibson K.D., Barclay J., Razumovsky A., Rush J., McCollum C.N. High Prevalence of Right-to-Left Shunt in Patients with Symptomatic Great Saphenous Incompetence and Varicose Veins. *J. Vasc. Surg.* 2010 ; 51 (1) : 104-7. doi:10.1016/j.jvs.2009.08.008.
8. Hoggan B.L., Cameron A.L., Maddern G.J. Systematic Review of Endovenous Laser Therapy *versus* Surgery for the Treatment of Saphenous Varicose Veins. *Ann. Vasc. Surg.* 2009 ; 23 (2) : 277-87. doi:10.1016/j.avsg.2008.11.002.
9. Van den Bos R., Arends L., Kockaert M., Neumann M., Nijsten T. Endovenous Therapies of Lower Extremity Varicosities: A Meta-Analysis. *J. Vasc. Surg.* 2009 ; 49 (1) : 230-9. doi:10.1016/j.jvs.2008.06.030.
10. Price M.P.B.A., Holdstock J., Harrison C., Whiteley M.S. Deep Vein Thrombosis (DVT) after Venous Thermoablation Techniques: Rates of Endovenous Heat-Induced Thrombosis (EHIT) and Classical DVT after Radiofrequency and Endovenous Laser Ablation in a Single Centre. *European Journal of Vascular and Endovascular Surgery: The Official Journal of the European Society for Vascular Surgery* 2010 ; 40 (4) : 521-7. doi:10.1016/j.ejvs.2010.05.011.
11. Sadek M., Kabnick L. Endothermal heat induced thrombosis. (Personal data ; submitted for publication).
12. Heere-Ress E., Veensalu M., Wacheck V., Tzaneva S., Kittler H., Kapiotis S., Wolzt M., Böhrer K. Does Endovenous Laser Ablation Induce Endothelial Damage at the Saphenofemoral Junction? *Dermatologic Publication: Official Publication of American Society for Dermatologic Surgery* [et al.] 2011 ; 37 (10) :1456-63. doi:10.1111/j.1524-4725.2011.02106.x.
13. Rhee Soo J., Cantelmo N.L., Conrad M.F., Stoughton J. Factors Influencing the Incidence of Endovenous Heat-Induced Thrombosis (EHIT). *Vasc. Endovasc. Surg.* 2013 ; 47 (3) : 207-12. doi:10.1177/1538574413478494.
14. Jacobs Chad E., Mora Pinzon M., Orozco J., Hunt P. Jb., Rivera A., McCarthy W.J. Deep Venous Thrombosis after Saphenous Endovenous Radiofrequency Ablation: Is It Predictable? *Ann. Vasc. Surg.* 2013 ; doi:10.1016/j.avsg.2013.08.012.
15. Lowell S. Kabnick. Thrombus at the sapheno femoral junction after endovenous ablation: What should I do now? *Third International Vein Congress: In-office Techniques* 2005 ; 14-6.
16. Harzheim M., Becher H., Klockgether T. Brain infarct from a paradoxical embolism following a varices operation. *Deutsch. Medizinische Wochenschrift* 1946 ; 125 :25-6. 2000 ; 794-6. doi:10.1055/s-2007-1024520.