Aucun article ou résumé dans cette revue ne peut être reproduit sous forme d'imprimé, photocopie, microfilm ou par tout autre procédé sans l'autorisation expresse des auteurs et de l'éditeur. Editions Phlébologiques Françaises
No article or abstract in this journal may be reproduced in the form of print, photocopy, microfilm or any other means without the express permission of authors and the editor. Editions Phlébologiques Françaises



SOCIÉTÉ FRANÇAISE DE PHLEBOLOGIE

# Le traitement de l'insuffisance de la petite veine saphène par écho-sclérothérapie à la mousse est-il à risque de thrombose veineuse profonde ?

# *Is the treatment of the small saphenous veins with foam sclerotherapy at risk of deep vein thrombosis?*

Gillet J.L.[1], Lausecker M.[2], Sica M.[3], Guedes J.M.[4], Allaert F.A.[5]

***Cet article a fait l'objet d'une publication en langue anglaise dans la revue* Phlebology *sous la référence « Phlebology 2014 ; 29 : 600-7 ».***

## *Résumé*

**Objectif :** Évaluer le risque de thrombose veineuse profonde du traitement de la petite veine saphène (PVS) par écho-sclérothérapie à la mousse (ESM) en fonction du type anatomique des veines.

**Méthode :** Nous avons réalisé une étude prospective, multicentrique et contrôlée, incluant les patients traités par ESM pour insuffisance terminale et tronculaire de la PVS.

La forme anatomique (jonction saphéno-poplitée, veines perforantes) a été évaluée par un examen écho-Doppler veineux (EDV) réalisé avant le traitement.

Les patients ont été contrôlés avec un EDV systématique réalisé entre 8 et 30 jours après la procédure d'ESM pour identifier une éventuelle thrombose veineuse profonde (TVP).

**Résultats :** 331 PVS ont été traitées par 22 phlébologues membres de la **SFP**.

Aucune TVP proximale ou distale impliquant les veines tibiales postérieures ou fibulaires n'a été rapportée.

Deux (0,6 %) thromboses des veines gastrocnémiennes médiales (VGM) sont survenues chez des patients symptomatiques.

En complément, 5 thromboses des VGM et 4 extensions du sclérus de la PVS dans la veine poplitée ont été identifiées par l'EDV systématique chez des patients asymptomatiques.

## *Summary*

***Objective:*** *To assess the deep vein thrombosis (DVT) risk of the treatment of the small saphenous veins depending on the anatomical pattern of the veins.*

***Method:*** *A multicenter, prospective and controlled study was carried out in which small saphenous vein trunks were treated with ultrasound-guided foam sclerotherapy.*

*The anatomical pattern (saphenopopliteal junction, perforators) was assessed by Duplex ultrasound before the treatment.*

*All patients were systematically checked by Duplex ultrasound 8 to 30 days after the procedure to identify a potential deep vein thrombosis.*

***Results:*** *Three hundred and thirty-one small saphenous veins were treated in 22 phlebology clinics.*

*No proximal DVT or distal DVT involving the fibular veins or the posterior tibial veins occurred.*

*Two (0.6%) medial gastrocnemius veins thrombosis occurred in symptomatic patients.*

*Five medial gastrocnemius veins thrombosis and four cases of extension of the small saphenous vein sclerosis into the popliteal vein, which all occurred when the small saphenous vein connected directly into the popliteal vein, were identified by systematic Duplex ultrasound examination in asymptomatic patients.*

*Jean-Luc Gillet, 51 bis, avenue Pr Tixier, 38300 Bourgoin-Jallieu, France.*
*Michel Lausecker, 7B, rue de l'Hôpital, 67600 Sélestat, France.*
*Mario Sica, 5, rue de Crussol, 75011 Paris, France.*
*Jean-Marie Guedes, 31, rue Amiral Gourbeyre, 63200 Riom, France.*
*François-André Allaert, Chaire d'Évaluation Médicale des Allégations de Santé, ESC, F-21000 Dijon.*
*E-mail :* gilletjeanluc@aol.com

Aucun article ou résumé dans cette revue ne peut être reproduit sous forme d'imprimé, photocopie, microfilm ou par tout autre procédé sans l'autorisation expresse des auteurs et de l'éditeur. Editions Phlébologiques Françaises
No article or abstract in this journal may be reproduced in the form of print, photocopy, microfilm or any other means without the express permission of authors and the editor. Editions Phlébologiques Françaises



Les extensions dans la veine poplitée sont toutes survenues chez des patients ayant une PVS se terminant directement dans la veine poplitée.

Les thromboses des VGM étaient plus fréquentes (p = 0,02) chez les patients où une perforante gastrocnémienne avait été identifiée lors de l'examen initial. Un abouchement commun ou un tronc commun entre la PVS et les VGM n'augmentait pas le risque de thrombose.

**Conclusion :** Les TVP après traitement par ESM de l'insuffisance de la PVS sont très rares.

Seulement 2 (0,6 %) patients symptomatiques ont présenté une TVP limitée aux VGM.

Toutefois, le type anatomique doit être pris en compte dans la prise en charge des patients.

Nous recommandons que les patients ayant une PVS se terminant directement dans la veine poplitée et les patients présentant une perforante gastrocnémienne médiale soient contrôlés par un EDV une à deux semaines après la procédure d'ESM.

Nous discutons des suggestions pour prévenir les TVP et pour traiter une éventuelle TVP, sur la base de notre pratique quotidienne et des données de cette étude.

***Mots-clés :*** *petite veine saphène, écho-sclérothérapie à la mousse, thrombose veineuse profonde, complications.*

*Medial gastrocnemius veins thrombosis were more frequent (p = 0.02) in patients with medial gastrocnemius veins perforator.*

*A common outlet or channel between the small saphenous vein and the medial gastrocnemius veins did not increase the risk of deep vein thrombosis.*

***Conclusion:*** *Deep vein thrombosis after foam sclerotherapy of the small saphenous vein are very rare.*

*Only 0.6% medial gastrocnemius veins thrombosis occurred in symptomatic patients.*

*However, the anatomical pattern of the small saphenous vein should be taken into account and patients with medial gastrocnemius veins perforators and the small saphenous vein connected directly into the popliteal vein should be checked by Duplex ultrasound one or two weeks after the procedure.*

*Recommendations based on our everyday practice and the findings of this study are suggested to prevent and treat deep vein thrombosis.*

**Keywords:** small saphenous vein, foam sclerotherapy, complications, deep vein thrombosis, echo-sclerotherapy.

**La forme anatomique de la petite veine saphène (PVS) est très variable.**

Elle peut être définie de façon précise par l'examen écho-Doppler veineux (EDV).

Plusieurs types anatomiques de la terminaison de la PVS ont été décrits [1, 2, 3, 4].

Une jonction saphéno-poplitée (JSP) est identifiée dans environ 75 % des cas [2].

La PVS peut se terminer directement dans la veine poplitée (VP) de façon indépendante des veines gastrocnémiennes médiales (VGM) ou former un tronc commun avec celles-ci dans 10 à 30 % des cas [1, 4].

À la jambe, plusieurs veines perforantes, de signification hémodynamique variable, connectent le tronc de la PVS avec le système veineux profond, y compris les veines musculaires.

L'écho-sclérothérapie à la mousse (ESM) est devenu un traitement de référence de l'insuffisance des veines saphènes.

Cependant dans la littérature il y a peu d'information sur les complications spécifiques du traitement de l'insuffisance des PVS par ESM.

Dans une précédente étude [5], nous avions observé que les thromboses veineuses profondes (TVP), bien que rares, semblaient plus fréquentes après traitement de la PVS que de la grande veine saphène (GVS) mais elles se limitaient dans la majorité des cas à des thromboses des VGM.

## Objectif

L'objectif de cette étude était d'évaluer le risque thrombotique veineux du traitement par ESV des PVS en fonction de leur type anatomique.

## Méthode

Sous l'égide de la **Société Française de Phlébologie (SFP)**, nous avons réalisé une étude prospective, multicentrique et contrôlée, dans laquelle les patients ayant une insuffisance de la PVS traitée par ESM ont été inclus de façon consécutive.

Tous les patients avaient été initialement examinés cliniquement et par EDV.

Les ***critères d'inclusion*** étaient :

1. l'existence d'un reflux > 1 seconde, dans le tronc de la PVS au 1/3 supérieur du mollet et à la JSP ;
2. un diamètre du tronc > 3 mm, mesuré au 1/3 supérieur du mollet chez un patient debout ;
3. un patient dont la classe clinique CEAP [6] était de C2 à C6.

Les ***critères d'exclusion*** étaient :

1. un antécédent personnel authentifié de TVP ou d'embolie pulmonaire (EP) ;
2. un traitement d'anticoagulant en cours ;

Aucun article ou résumé dans cette revue ne peut être reproduit sous forme d'imprimé, photocopie, microfilm ou par tout autre procédé sans l'autorisation expresse des auteurs et de l'éditeur. Editions Phlébologiques Françaises
No article or abstract in this journal may be reproduced in the form of print, photocopy, microfilm or any other means without the express permission of authors and the editor. Editions Phlébologiques Françaises



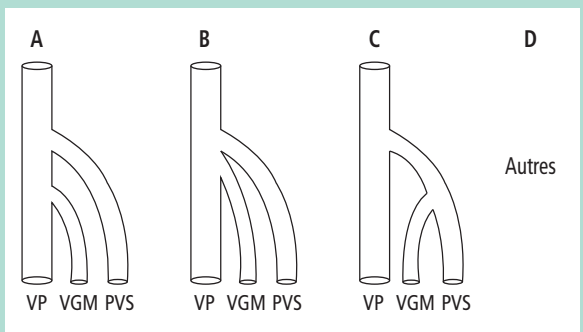


*FIGURE 1 : Types anatomiques de la terminaison de la PVS.*
*Type A : Les VGM et la PVS se terminent de façon indépendante dans la VP.*
*Type B : Les VGM et la PVS convergent avec un abouchement commun dans la VP.*
*Type C : Les VGM et la PVS se rejoignent et forment un tronc commun qui s'abouche dans la VP.*
*Type D : Absence de jonction saphéno-poplitée. La PVS se termine dans la veine de Giacomini, la veine fémorale, la veine fémorale profonde, la veine sciatique, etc.*
VGM : veines gastrocnémiennes médiales ; PVS : petite veine saphène ; VP : veine poplitée.

3. l'existence d'un foramen ovale perméable (FOP) symptomatique (il n'y a pas eu de dépistage d'un FOP asymptomatique avant le traitement [7]) ;
4. la présence d'une contre-indication à un traitement sclérosant par polidocanol (Aetoxisclérol®) ou tetradécyl sulfate de sodium (Trombovar®) en accord avec le Vidal®.

Les patients ont reçu les informations concernant le traitement en accord avec la législation française ; leur consentement éclairé et leur accord pour participer à l'étude ont été recueillis.

**Avant le traitement, une évaluation complète des systèmes veineux profond et superficiel ainsi que des veines perforantes, a été réalisée par EDV.**

La terminaison de la PVS a été classée selon les quatre types anatomiques **(Figure 1)** que nous avions définis et utilisés dans une précédente étude [1].

L'examen EDV a également recherché la présence d'une ou plusieurs veines perforantes d'un diamètre > 2 mm connectant le tronc de la PVS avec les veines tibiales postérieures (VTP), les veines fibulaires (VFi) ou les VGM. Un reflux dans les VGM > 0,5 seconde a aussi été recherché.

La fiche d'observation comportait deux parties **(Figure 2)**.

La première partie était faxée dès l'inclusion à l'investigateur principal.

Étaient notés les caractéristiques démographiques et cliniques du patient, les caractères anatomiques de la PVS et les caractéristiques de l'ESM réalisée.

**Un examen EDV systématique a été réalisé entre J8 et J30** après le traitement afin de rechercher une éventuelle TVP symptomatique ou asymptomatique.

Toutes les veines profondes des deux membres inférieurs, de la veine cave inférieure aux veines jambières y compris les veines musculaires, ont été examinées.

L'EDV précisait également si le tronc saphène était occlus ou non.

Cette deuxième partie de la fiche d'observation était alors faxée à l'investigateur principal.

**Si une TVP était retrouvée**, une fiche spécifique précisant les caractères anatomiques de la thrombose et les traitements mis en route était remplie.

Les patients ayant une TVP étaient suivis et évalués cliniquement et par EDV à 1 mois.

En complément, 20 % des patients ont été sélectionnés par tirage au sort et contactés par un auditeur externe.

Aucune recommandation particulière concernant le traitement par ESM de la PVS ou le traitement d'une éventuelle TVP n'a été donnée aux praticiens investigateurs. Ils devaient traiter les patients selon leur pratique habituelle.

**Les analyses statistiques ont été réalisées avec un logiciel SAS 8.2 (SAS Institute, Carry, NC, USA).**

Les variables quantitatives ont été exprimées sous la forme de moyennes et écarts types et comparées en utilisant le test ANOVA. Les proportions des variables qualitatives ont été analysées avec des tests non paramétriques (test exact de Fisher) et $p < 0,05$ était considéré significatif.

## Résultats

### Population

Au total, 331 patients dont 249 (75,2 %) femmes et 82 (24,8 %) hommes ont été inclus dans 22 centres de phlébologie membres de la **SFP**. 172 (52 %) membres inférieurs droits et 159 (48 %) membres inférieurs gauches ont été traités.

L'âge moyen des patients était de 56,9 ± 14,1 ans (médiane : 57 ; extrêmes : 17-90 ans). La répartition des classes cliniques des patients est décrite dans le **Tableau 1**. 259 patients (78,25 %) étaient symptomatiques, présentant des symptômes d'insuffisance veineuse.

Soixante patients (18,1 %) avaient des antécédents familiaux thromboemboliques veineux. Aucun n'avait une thrombophilie connue.

### Formes anatomiques

Le diamètre moyen du tronc saphène, mesuré au 1/3 supérieur du mollet en position debout, était de 5,3 ± 1,3 mm (médiane : 5,0 ; extrêmes : 4–9 mm).

Aucun article ou résumé dans cette revue ne peut être reproduit sous forme d'imprimé, photocopie, microfilm ou par tout autre procédé sans l'autorisation expresse des auteurs et de l'éditeur. Editions Phlébologiques Françaises
No article or abstract in this journal may be reproduced in the form of print, photocopy, microfilm or any other means without the express permission of authors and the editor. Editions Phlébologiques Françaises



**Inclusion**

Date : Fiche n° . . . . . .

**Médecin :** Nom : . . . . . Centre n° . . . . . .

Patient : Nom : . . . . . Prénom : . . . . . Âge : . . . ans Sexe : F ❑ M ❑

Téléphone :. . . . . Téléphone d'un parent : . . . . . .

Le patient présente **tous les critères d'inclusion et aucun critère d'exclusion** Oui ❑ Non ❑

Le patient **a donné son accord** pour participer à l'étude Oui ❑ Non ❑

**Antécédents du patient** Oui ❑ Non ❑

Antécédent familial connu thr. emb.veineux Oui ❑ Non ❑ Si oui, préciser :

Antécédent familial connu de thrombophilie Oui ❑ Non ❑ Si oui, préciser :

**Classe clinique CEAP :** C__ (de 2 à 6) S ❑ A ❑

**Caractéristiques de la PVS** Droit ❑ Gauche ❑

Diamètre mesuré au 1/3 supérieur du mollet : . . . . . mm

Type : A ❑ B ❑ C ❑ D ❑

Existence d'un reflux (≥ 0,5 s) dans une veine gastrocnémienne médiale : Oui ❑ Non ❑

Existence d'une perforante (diamètre ≥ 2 mm) entre la PVS et les VGM : Oui ❑ Non ❑

Existence d'une perforante (diamètre ≥ 2 mm) entre la PVS et les VTP ou Per. : Oui ❑ Non ❑

**Caractéristiques de la sclérose**

Produit : Polidocanol ❑ TTS ❑

Concentration : 0,5 % ❑ 1 % ❑ 1,5 % ❑ 2 % ❑ 3 % ❑

Ratio liquide + air :

Volume de mousse injecté : . . . . . ml

Ponction directe ❑ KT court ou Butterfly ❑

Compression élastique (≥ 15 mmHg en cheville – classe 2) : Oui ❑ Non ❑

Si oui, type de la compression élastique :

**Date prévue pour la visite de contrôle :**

**Visite de contrôle à réaliser entre J8 et J30, avec un ED systématique.**

Sera également renseignée dans le cas d'une complication survenant avant ou après cette visite programmée.

Date : Réalisée à J + . . . . . Patient perdu de vue ❑ Décédé ❑

**Veine sclérosée** (1) Oui ❑ Non ❑

Nombre de jours où **la compression élastique** a été portée du matin jusqu'au soir depuis l'inclusion : . . . . . jours

**Survenue d'une complication thromboembolique veineuse** Oui ❑ Non ❑

Si oui, remplir la fiche spécifique :

Imputabilité de cette complication à la sclérose : Très faible ❑ Faible ❑ Forte ❑ Très forte ❑

**Dès la fin de cette visite, envoyez cette fiche par e-mail à** gilletjeanluc@aol.com

(1) Est considérée sclérosée (résultat immédiat), une veine présentant une occlusion tronculaire.

*FIGURE 2 : Fiche d'observation. La notification d'une complication sur cette fiche ne se substitue pas à la déclaration légale éventuelle selon l'article R. 5144-1 du CSP.*

Aucun article ou résumé dans cette revue ne peut être reproduit sous forme d'imprimé, photocopie, microfilm ou par tout autre procédé sans l'autorisation expresse des auteurs et de l'éditeur. Editions Phlébologiques Françaises
No article or abstract in this journal may be reproduced in the form of print, photocopy, microfilm or any other means without the express permission of authors and the editor. Editions Phlébologiques Françaises



| Classe clinique | Nombre | % |
|---|---|---|
| 2 | 180 | 54,4 |
| 3 | 114 | 34,4 |
| 4 | 29 | 8,8 |
| 5 | 3 | 0,9 |
| 6 | 5 | 1,5 |
| | **331** | **100,0** |

*TABLEAU 1 : Répartition des classes cliniques selon la classification CEAP.*

| Type | Nombre | % |
|---|---|---|
| A | 207 | 62,5 |
| B | 31 | 9,4 |
| C | 42 | 12,7 |
| D | 51 | 15,4 |
| | **331** | **100,0** |

*TABLEAU 2 : Répartition des types anatomiques de la terminaison de la petite veine saphène.*

La distribution du type anatomique de la terminaison de la PVS est décrite dans le **Tableau 2**.

Une veine perforante connectant le tronc de la PVS avec les VGM a été identifiée chez 135 patients (40,8 %), et avec les VTP ou les VFi chez 35 patients (10,6 %).

Un reflux dans les VGM a été identifié chez 27 patients (8,2 %).

## Caractéristiques de l'ESM

Des procédures variables ont été utilisées, selon les habitudes des praticiens.

La mousse sclérosante a, dans tous les cas, été fabriquée selon la méthode de Tessari ou le système Tessari/double seringue [7].

Le polidocanol a été utilisé chez 317 patients (95,8 %) et le tétradécyl sulfate de sodium chez 14 (4,2 %).

La concentration de l'agent sclérosant variait de 0,5 % à 3 % **(Tableau 3)**.

L'air a été utilisé pour préparer la mousse chez tous les patients.

Le ratio liquide/gaz variait de 1 + 1 (1 volume de liquide + 1 volume de gaz) à 1 + 8 (1 volume de liquide + 8 volumes de gaz). Le ratio le plus souvent utilisé était 1 + 4 (70 % des patients).

Le volume moyen de mousse injecté était 3,1 ± 1,8 mL (médiane : 2,5 ; extrêmes : 1,0 – 10,0 mL).

La technique de ponction directe **(Figure 3)** a été utilisée chez 98,2 % des patients et un cathéter court ou épicrânien chez 1,8 %.

| Concentration | Sclérosant / Nombre | % |
|---|---|---|
| 0,5 % | Pol: 100<br>STS : 0 | 30,2 |
| 1 % | Pol : 96<br>STS : 6 | 30,8 |
| 1,5 % | Pol : 23<br>STS : 4 | 8,2 |
| 2 % | Pol : 79<br>STS : 4 | 25,1 |
| 3 % | Pol : 19<br>STS : 0 | 5,7 |
| | **331** | **100,0** |

*TABLEAU 3 : Concentration de l'agent sclérosant.*
Pol : polidocanol (Aetoxisclérol®)
STS : sodium tétradécyl sulfate (Trombovar®)

*FIGURE 3 : Écho-sclérothérapie de la petite veine saphène par technique de ponction directe.*

Une compression élastique exerçant une pression d'au moins 15 mmHg à la cheville a été appliquée chez 84,6 % des patients à la fin de la procédure pour une durée très variable.

## Suivi

Trois cent vingt-huit (99 %) patients ont été contrôlés cliniquement et avec un EDV systématique pour rechercher une éventuelle TVP [8].

Deux des 3 patients non contrôlés ont été contactés par téléphone ou e-mail par le praticien investigateur. Un seul patient a été perdu de vue. Le suivi moyen a été de 21 jours.

En accord avec le protocole, 67 patients (20 %) ont été contactés par téléphone par l'audit externe. Aucun n'a reporté d'évènement significatif.

Aucun article ou résumé dans cette revue ne peut être reproduit sous forme d'imprimé, photocopie, microfilm ou par tout autre procédé sans l'autorisation expresse des auteurs et de l'éditeur. Editions Phlébologiques Françaises
No article or abstract in this journal may be reproduced in the form of print, photocopy, microfilm or any other means without the express permission of authors and the editor. Editions Phlébologiques Françaises



| TVP | Sexe | Âge | Type de terminaison | Perforante gastrocnémienne médiale | Sclérothérapie | Compression thérapie initiale | Traitement anticoagulant | Évolution à 1 mois |
|---|---|---|---|---|---|---|---|---|
| VGM symptomatique | F | 55 | A | + | Polidocanol 2 % 2,5 ml | 7 jours | HBPM prophylactique 15 jours | Complète recanalisation |
| VGM symptomatique | F | 45 | B | – | Polidocanol 0,5 % 8 ml | 30 jours | AVK 45 jours | Complète recanalisation |
| VGM asymptomatique | F | 66 | B | + | Polidocanol 1 % 5 ml | 14 jours | HBPM curative 30 jours | Complète recanalisation |
| VGM asymptomatique | F | 69 | A | + | Polidocanol 2 % 2,5 ml | 21 jours | Non | Absence d'extension |
| VGM asymptomatique | F | 63 | A | + | Polidocanol 2 % 2 ml | Non | HBPM curative 15 jours | Absence d'extension |
| VGM asymptomatique | F | 47 | D | + | Polidocanol 1 % 5 ml | 21 jours | Non | Complète recanalisation |
| VGM asymptomatique | H | 66 | A | + | Polidocanol 3 % 3 ml | 2 jours | No | Absence d'extension |
| VP asymptomatique | F | 63 | A | – | Polidocanol 2 % 5 ml | 14 jours | HBPM prophylactique 15 jours | Complète recanalisation |
| VP asymptomatique | H | 55 | A | – | Polidocanol 1 % 2 ml | 10 jours | Non | Complète recanalisation |
| VP asymptomatique | F | 62 | A | + | Polidocanol 1 % 2 ml | 25 jours | Non | Absence d'extension |
| VP asymptomatique | H | 33 | A | – | Polidocanol 1 % 4 ml | 14 jours | HBPM curative 21 jours | Absence d'extension |

***TABLEAU 4 : Caractéristiques des patients ayant présenté une thrombose veineuse profonde.***
TVP : thrombose veineuse profonde ; VGM : veines gastrocnémiennes médiales ; VP : veine poplitée ; HBPM : héparine de bas poids moléculaire ; AVK : anti-vitamine K.

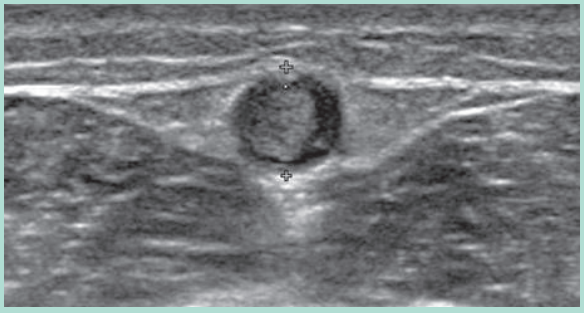

***FIGURE 4 : Aspect échographique de la sclérose de la petite veine saphène à 3 semaines.***

Une sclérose de la PVS, définie par une occlusion complète du tronc saphène traité avec élimination du reflux [9], a été observée chez 93,4 % des patients **(Figure 4)**.

## TVP

Aucune TVP proximale ou TVP distale impliquant les VFi ou les VTP n'a été rapportée.

**Seulement 2 (0,6 %) TVP, toutes deux limitées aux VGM, sont survenues chez des patients symptomatiques (Figure 5)**.

En complément, 5 thromboses des VGM dont 3 cas de thromboses partiellement occlusives, et 4 extensions du sclérus de la PVS dans la VP, décrites comme un thrombus de 3 à 4,5 mm d'épaisseur au niveau de la face postérieure de la VP, ont été identifiées par l'EDV systématique chez des patients asymptomatiques.

Toutes les TVP sont survenues chez des patients traités par polidocanol, mais cela n'a pas de valeur significative.

Tous les patients avec TVP ont été contrôlés, cliniquement et avec un EDV, à 1 mois et l'évolution était satisfaisante dans tous les cas (absence d'extension de la TVP ou de nouvelle TVP ; recanalisation complète ou partielle de la thrombose).

Les caractéristiques cliniques et anatomiques de la TVP, les caractéristiques de la sclérothérapie réalisée, celles du traitement anticoagulant (TAC) appliqué et l'évolution de la TVP à 1 mois sont décrites dans le **Tableau 4**.

Aucun article ou résumé dans cette revue ne peut être reproduit sous forme d'imprimé, photocopie, microfilm ou par tout autre procédé sans l'autorisation expresse des auteurs et de l'éditeur. Editions Phlébologiques Françaises
No article or abstract in this journal may be reproduced in the form of print, photocopy, microfilm or any other means without the express permission of authors and the editor. Editions Phlébologiques Françaises



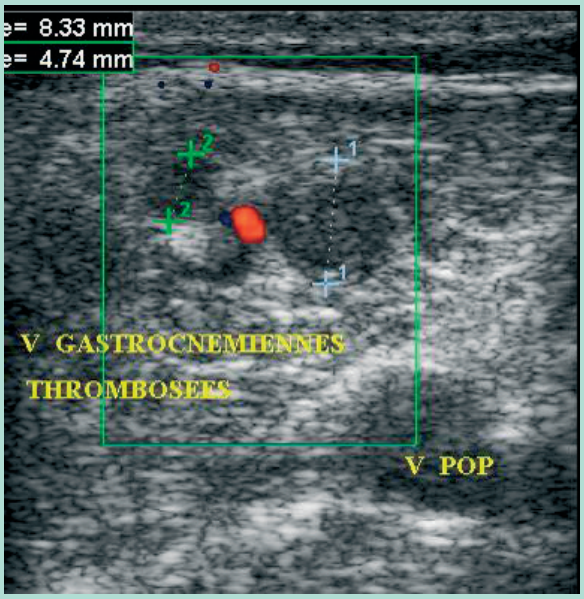


*FIGURE 5 : Aspect échographique d'une thrombose des veines gastrocnémiennes médiales.*

Neuf patients sur 11 (82 %) avaient porté une compression élastique pendant au moins 7 jours après la procédure d'ESM.

L'analyse du type anatomique a montré que les **thromboses des VGM étaient plus fréquentes (p = 0,02) chez les patients qui présentaient une veine perforante avec les VGM**. Une perforante gastrocnémienne avait été identifiée chez 6 patients sur 7 (86 %) qui ont présenté une thrombose de ces veines.

**Un abouchement commun ou un tronc commun entre la PVS et VGM n'augmentait pas le risque de TVP.**

Les 4 cas d'extension du sclérus de la PVS dans la VP sont survenus chez des patients qui avaient tous une PVS se connectant directement dans la VP (type A), mais ce n'était pas statistiquement significatif.

## Discussion

L'insuffisance de la PVS est fréquemment rapportée chez les patients ayant une insuffisance veineuse chronique.

Selon **Myers** [2], un reflux dans la PVS est identifié chez 30 % des patients classés C2-C3 et chez 53 % des patients classés C4-C6.

L'insuffisance de la GVS est associée à une incompétence de la PVS dans environ 20 % des patients [10]. L'insuffisance de la PVS est également un facteur de risque de récidive de l'ulcère veineux [11]. Une thrombose superficielle de la PVS n'est pas rare et peut être associée à une TVP, contiguë ou à distance [12, 13, 14].

L'ESM est devenu un traitement de référence pour les patients ayant une insuffisance de la PVS [7, 15].

**Dans la littérature, le taux de TVP après traitement par ESM d'une PVS incompétente semble faible** [5, 15, 16, 17, 18, 19, 20].

Cependant, peu d'études ont étudié de façon spécifique les complications du traitement par ESM de la PVS.

Dans une revue de la littérature portant sur les traitements chirurgicaux et endovasculaires de la PVS, **Tellings et al.** [16] relevaient une absence de TVP après ESM alors que les taux de TVP après chirurgie et laser endoveineux étaient respectivement de 1,8 % à 3,5 %, et 1,3 % à 5,7 %.

**Darwall et al.** [17] ont décrit un cas de thrombose de la VP ayant nécessité un TAC.

**Les données de notre étude confirment le faible taux de TVP après ESM de la PVS puisque nous avons observé seulement 0,6 % de TVP symptomatiques, toutes limitées aux VGM.**

**Dans une étude précédente** [5], 207 patients ayant une insuffisance de la PVS et 818 patients une insuffisance de la GVS avaient été traités par ESM.

Nous avions observé que les TVP étaient plus fréquentes après ESM de la PVS que de la GVS (p = 0,032) et qu'elles étaient, dans le groupe de patients traités pour insuffisance de la PVS, toutes limitées aux VGM.

La forme anatomique de la PVS n'avait pas été étudiée dans cette étude.

Elle était un élément essentiel dans la présente étude.

Un abouchement ou un tronc commun avec les VGM, la présence de veines perforantes, pouvaient-ils être des facteurs de risque de TVP ?

La distribution des types anatomiques de la terminaison de la PVS observée dans cette étude est cohérente avec les données de la littérature [1, 3, 4].

La grande fréquence des veines perforantes gastrocnémiennes médiales, identifiées chez 41 % des patients, est une donnée à souligner.

Nous avons montré que l'existence d'un abouchement commun ou d'un tronc commun avec les VGM n'augmentait pas le risque de TVP alors que ce risque était augmenté de façon significative par la présence d'une veine perforante gastrocnémienne.

**Cependant, le taux de thromboses symptomatiques des VGM reste très bas.**

Nous avons l'habitude de recommander une marche immédiatement après la séance d'ESM puis une marche régulière les jours suivants.

Le flux sanguin activé par l'activité musculaire est un facteur de prévention du risque de thrombose.

Aucun article ou résumé dans cette revue ne peut être reproduit sous forme d'imprimé, photocopie, microfilm ou par tout autre procédé sans l'autorisation expresse des auteurs et de l'éditeur. Editions Phlébologiques Françaises
No article or abstract in this journal may be reproduced in the form of print, photocopy, microfilm or any other means without the express permission of authors and the editor. Editions Phlébologiques Françaises



**Cette étude n'a pas montré de lien particulier entre la survenue d'une TVP et la concentration de l'agent sclérosant ou avec le volume injecté.**

Le **Tableau 4** montre que des TVP sont survenues chez des patients avec des concentrations variant de 0,5 % à 3 %, et des volumes de 2 mL à 8 mL.

**Il n'y a pas non plus d'élément significatif montrant une corrélation entre le sexe, une classe CEAP élevée ou l'âge, et un risque accru de TVP.**

**Il est intéressant de noter que le port d'une compression élastique n'a pas réduit le risque de survenue d'une TVP** : 82 % des patients avec TVP et 74 % des patients sans TVP avaient porté une compression élastique d'au moins 15 mmHg à la cheville du matin jusqu'au soir pendant au moins 7 jours après la procédure d'ESM.

Le **Tableau 4** présente les traitements appliqués pour traiter la TVP.

Ils ont été très variables en fonction des habitudes des praticiens. Le plus souvent un TAC à dose curative ou prophylactique a été prescrit mais avec des durées variables.

Dans quelques cas, aucun TAC n'a été appliqué.

**Quel que soit le traitement utilisé, l'évolution à 1 mois a été favorable.**

Il nous a été rapporté que, 2 mois et demi après la procédure d'ESM, une EP fatale est survenue chez une femme de 62 ans, une semaine après un vol en avion de plus de 12 heures.

Elle faisait des courses lorsqu'elle a présenté une perte de connaissance brutale.

Un scanner hélicoïdal a montré une EP bilatérale massive.

Ni un ED pour recherche de TVP ni une autopsie n'ont été réalisés.

Aucune action en justice n'a été mise en route.

Considérant le temps entre la séance d'ESM et la survenue de l'EP, une relation de cause à effet entre ces deux éléments n'a pas été retenue par les médecins hospitaliers ayant pris en charge la patiente pour son EP.

Le long vol en avion a été considéré comme étant le plus probable facteur favorisant.

## Suggestions pratiques pour la prévention et le traitement des TVP après ESM de la PVS

Les suggestions suivantes sont seulement basées sur notre pratique quotidienne et les résultats de cette étude.

Elles doivent être considérées comme « avis d'experts ».

- ***Concernant la prévention des thromboses des VGM, une perforante gastrocnémienne a été identifiée chez 135 patients.***

  Seulement 6 (6/135 = 4,4 %) ont développé une thrombose des VGM, le plus souvent asymptomatique.

  **Nous considérons que le faible taux de thrombose ne justifie pas de mettre en route un TAC à la suite de la procédure d'ESM.**

  Toutefois, comme les thromboses des VGM sont survenues presque exclusivement chez des patients chez lesquels l'EDV initial avait identifié la présence de perforante gastronémienne, il paraît légitime de recommander la réalisation d'un EDV une à deux semaines après le traitement.

  Bien que des travaux ont montré que les agents sclérosants étaient rapidement désactivés par les protéines sanguines [21, 22], nous recommandons à nos patients de marcher après la procédure d'ESM afin d'éviter une stagnation de la mousse dans les veines profondes, et notamment les VGM.

- **Le traitement des TVP distales reste un sujet controversé** [23].

  Certains auteurs n'utilisent pas de TAC dans la prise en charge des TVP distales survenant après ESM [20].

  – **Chez les patients symptomatiques** présentant une thrombose totalement occlusive des VGM, à l'exception de ceux ayant un risque majeur de saignement, nous préférons appliquer un TAC à dose curative au moins sur une courte durée de 2 à 4 semaines [24] avec une évaluation clinique et par un EDV avant l'arrêt du traitement.

  – **Chez des patients asymptomatiques** avec une thrombose distale non occlusive, une simple surveillance par EDV sans TAC peut être proposée, sauf chez les patients ayant des facteurs de risque thromboemboliques veineux associés.

- Ayant observé que les extensions du sclérus de la PVS dans VP n'étaient survenues que chez des patients dont la PVS se terminait directement dans la VP (type A), nous suggérons de contrôler les patients présentant ce type anatomique par un ED 1 à 2 semaines après la procédure d'ESM.

  **Gibson et al.** [3] ont rapporté la protrusion d'un thrombus dans la VP chez 5,7 % des patients traités par laser endoveineux lors du contrôle à 1 semaine.

  Les extensions rapportées dans notre étude semblent différentes du « *post ablative superficial thrombus extension* » (PASTE) décrit par **Wright et al.** [25], lequel se présente sous la forme d'un thrombus flottant identifié par EDV dans les 3 à 7 jours suivant le traitement et rarement identifiable à J14, lequel ne nécessite pas de TAC.

Aucun article ou résumé dans cette revue ne peut être reproduit sous forme d'imprimé, photocopie, microfilm ou par tout autre procédé sans l'autorisation expresse des auteurs et de l'éditeur. Editions Phlébologiques Françaises
No article or abstract in this journal may be reproduced in the form of print, photocopy, microfilm or any other means without the express permission of authors and the editor. Editions Phlébologiques Françaises



Dans notre série, les 4 extensions dans la VP ont été diagnostiquées chez des patients asymptomatiques par un EDV systématique réalisé respectivement à J10, 2 semaines, 3 semaines et 4 semaines.

Une recanalisation complète n'a été observée que chez 2 des 4 patients lors d'un EDV réalisé 1 mois plus tard.

Nous suggérons de traiter les patients ayant une extension dans la VP par des doses prophylactiques d'HBPM ou de Fondaparinux® pendant quelques semaines ou de les surveiller par des EDV répétés en fonction de la présence ou non de facteurs de risque thromboembolique veineux associés.

## Conclusion

Cette étude montre un faible taux de TVP après traitement par ESM de la PVS.

Seulement 2 (0,6 %) TVP, toutes deux limitées aux VGM, ont été rapportées chez des patients symptomatiques. Aucune TVP proximale ou TVP impliquant les VFi ou les VTP n'est survenue.

En prenant en compte les thromboses symptomatiques et asymptomatiques, le risque de thrombose des VGM était statistiquement accru chez les patients où une perforante gastrocnémienne avait été identifiée lors de l'exploration EDV initiale.

Par contre, l'existence d'un abouchement commun ou d'un tronc commun entre la PVS et les VGM n'augmentait pas le risque de TVP.

Quatre (1,2 %) extensions du sclérus de la PVS dans la VP ont été rapportées, toutes chez des patients dont la PVS se terminait directement dans la VP (type A).

Nous suggérons de contrôler les patients ayant ces caractères anatomiques (présence d'une perforante gastrocnémienne ou terminaison de la PVS de type A) par un EDV systématique 1 à 2 semaines après la procédure d'ESM.

Il n'y a pas de recommandation précise concernant la prise en charge des TVP limitées survenant après ESM. L'instauration d'un TAC ou un suivi par EDV répétés sera décidé au cas par cas selon le caractère symptomatique ou asymptomatique de la thrombose, de son extension dans le système veineux profond, et de l'existence ou non de facteurs de risque thromboembolique veineux associés.

*Nous remercions les docteurs Addala A., Allaert F.A., Bracon J.F., Bucci J.F., Burcheri B., Cornu-Thénard A., Crébassa V., Daniel C., Gachet G., Gillet J.L., Guedes J.M., Hamel-Desnos C., Lausecker M., Lecocq J.M., Marabelle B., Moraglia L., Poulain C., Roger B., Sica M., Skolka H., Zarca C. pour leur participation à cette étude.*

## Références

1. Gillet J.L., Perrin M., et al. Apport de l'écho-Doppler pré- et postopératoire dans la chirurgie veineuse superficielle de la fosse poplitée. J. Mal. Vasc. 1997 ; 22 : 330-5.
2. Myers K., Clough A. Treatment of small saphenous vein reflux. The Vein Book, J.J. Bergan edition 2007, p 291-8.
3. Gibson K.D., Ferris B.L., Polissar N., Neradilek B., Pepper D. Endovenous laser treatment of the short saphenous vein: efficacy and complications. J. Vasc. Surg. 2007 ; 45 : 795-801.
4. Cavezzi A., Labropoulos N., Partsch H., Ricci S., Caggiati A., Myers K., Nicolaides A., Smith PC. Duplex ultrasound investigation of the veins in chronic venous disease of the lower limbs – UIP consensus document. Part II. Anatomy. Eur. J. Vasc. Endovasc. Surg. 2006 ; 31 : 288-99.
5. Gillet J.L., Guedes J.M., Guex J.J., Hamel-Desnos C., Schadeck M., Lauseker M., et al. Side effects and complications of foam sclerotherapy of the great and small saphenous veins: a controlled multicentre prospective study including 1025 patients. Phlebology 2009 ; 34 : 131-8.
6. Eklöf B., Rutherford R.B., Bergan J.J., Carpentier P.H., Gloviczki P., Kistner R.L., Meissner M.H., Moneta G.L., Myers K., Padberg F.T., Perrin M., Ruckley C.V., Smith P.C., Wakefield T.W. American Venous Forum International Ad Hoc Committee for Revision of the CEAP Classification. Revision of the CEAP classification for chronic venous disorders: consensus statement. J. Vasc. Surg. 2004 ; 40 : 1248-52.
7. Rabe E., Breu F.X., Cavezzi A., Coleridge Smith P., Frullini A., Gillet J.L., Guex J.J., Hamel-Desnos C., Kern P., Partsch B., Ramelet A.A., Tessari L., Pannier F. for the Guideline Group. European Guidelines for Sclerotherapy in Chronic Venous Disorders. Phlebology 2014 ; 29 : 338-54.
8. Messina L.M., Sarpa M.S., Smith M.A., Greenfield L.J. Clinical significance of routine imaging of iliac and calf veins by color flow duplex scanning in patients suspected of having acute lower extremity deep venous thrombosis. Surgery 1993 ; 114 : 921-7.
9. De Maeseneer M., Pichot O., Cavezzi A., Earnshaw J., van Rij A., Lurie F., Smith P.C. Union Internationale de Phlébologie. Duplex ultrasound investigation of the veins of the lower limbs after treatment for varicose veins. UIP consensus document. Eur. J. Vasc. Endovasc. Surg. 2011 ; 42 : 89-102.
10. McDonagh B., Huntley D.E., Rosenfeld R., King T., Harry J.L., Sorenson S., Guptan RC. Efficacy of the comprehensive objective mapping, precise image guided injection, anti-reflux positioning, and sequential sclerotherapy (COMPASS) technique in the management of greater saphenous varicosities with saphenofemoral incompetence. Phlebology 2002 ; 17 : 19-28.
11. Lin J.C., Iafrati M.D., O'Donnell T.F. Jr., Estes J.M., Mackey W.C. Correlation of duplex ultrasound scanning-derived valve closure time and clinical classification in patients with small saphenous vein reflux: Is lesser saphenous vein truly lesser? J. Vasc. Surg. 2004 ; 39 : 1053-8.
12. Gillet J.L., Perrin M., Cayman R. Thromboses veineuses superficielles des membres inférieurs. Étude prospective portant sur 100 patients. J. Mal. Vasc. 2001 ; 1 : 16-22.

Aucun article ou résumé dans cette revue ne peut être reproduit sous forme d'imprimé, photocopie, microfilm ou par tout autre procédé sans l'autorisation expresse des auteurs et de l'éditeur. Editions Phlébologiques Françaises
No article or abstract in this journal may be reproduced in the form of print, photocopy, microfilm or any other means without the express permission of authors and the editor. Editions Phlébologiques Françaises



13. Decousus H., Quéré I., Presles E., Becker F., Barrellier M.T., Chanut M., Gillet J.L., Guenneguez H., Leandri C., Mismetti P., Pichot O., Leizorovicz A. POST (Prospective Observational Superficial Thrombophlebitis) Study Group. Superficial venous thrombosis and venous thromboembolism: a large, prospective epidemiologic study. Ann. Intern. Med. 2010 ; 152 : 218-24.

14. Ascher E., Hanson J.N., Salles-Cunha S., Hingorani A. Lesser saphenous vein thrombophlebitis: its natural history and implications for management. Vasc. Endovascular. Surg. 2003 ; 37 : 421-7.

15. Vin F. Techniques et résultats du traitement des petites veines saphènes par sclérose à la mousse sous contrôle échoguidé. Phlébologie 2009 ; 62 : 7-12.

16. Tellings S.S., Ceulen R.P., Sommer A. Surgery and endovenous techniques for the treatment of small saphenous varicose veins: a review of the literature. Phlebology 2011 ; 26 : 179-84.

17. Darvall K.A., Bate G.R., Silverman S.H., Adam D.J., Bradbury A.W. Medium-term results of ultrasound-guided foam sclerotherapy for small saphenous varicose veins. Br. J. Surg. 2009 ; 96 : 1268-73.

18. Darke S.G., Baker S.J. Ultrasound-guided foam sclerotherapy for the treatment of varicose veins. Br. J. Surg. 2006 ; 93 : 969-74.

19. Bradbury A.W., Bate G., Pang K., Darvall K.A., Adam D.J. Ultrasound-guided foam sclerotherapy is a safe and clinically effective treatment for superficial venous reflux. J. Vasc. Surg. 2010 ; 52 : 939-45.

20. Coleridge Smith P. Chronic Venous Disease Treated by Ultrasound Guided Foam Sclerotherapy. Eur. J. Vasc. Endovasc. Surg. 2006 ; 32 : 577-83.

21. Parsi K., Exner T., Connor D.E., Herbert A., Ma D.D., Joseph J.E. The lytic effects of detergent sclerosants on erythrocytes, platelets, endothelial cells and microparticles are attenuated by albumin and other plasma components in vitro. Eur. J. Vasc. Endovasc. Surg. 2008 ; 36 : 216-23.

22. Watkins M.R. Deactivation of sodium tetradecyl sulphate injection by blood proteins. Eur. J. Vasc. Endovasc. Surg. 2011 ; 41 : 521-5.

23. Masuda E.M., Kistner R.L., Musikasinthorn C., Liquido F., Geling O., He Q. The controversy of managing calf vein thrombosis. J. Vasc. Surg. 2012 ; 55 : 550-61.

24. Gillet J.L., Perrin M., Allaert F.A. Short and mid-term outcome of isolated symptomatic muscular calf vein thrombosis. J. Vasc. Surg. 2007 ; 46 : 513-9.

25. Wright D., Morrison N., Recek C., Passariello F. On behalf of the Laser-Floating Group. Post ablation superficial thrombus extension (PASTE) into the common femoral vein as a consequence of endovenous ablation of the great saphenous vein. Acta Phlebol. 2010 ; 11 : 59-64.

www.revue-phlebologie.org