Aucun article ou résumé dans cette revue ne peut être reproduit sous forme d'imprimé, photocopie, microfilm ou par tout autre procédé sans l'autorisation expresse des auteurs et de l'éditeur. Editions Phlébologiques Françaises
No article or abstract in this journal may be reproduced in the form of print, photocopy, microfilm or any other means without the express permission of authors and the editor. Editions Phlébologiques Françaises

Modifications de la paroi de la veine induites expérimentalement par hypertension veineuse.

Changes in the wall of the vein induced experimentally by venous hypertension.

Balhau P., Cabrita S., Almeida C.

Résumé

Situation : Malgré les connaissances acquises, la cause des varices des membres inférieurs est encore inconnue. De nombreuses causes sont avancées, l'hypertension veineuse étant le plus souvent évoquée. C'est une maladie courante et propre à l'espèce humaine, et de ce fait d'étude difficile. Un modèle animal permettra de comprendre plus facilement l'étiologie de la maladie ainsi que son évolution et de développer de nouveaux traitements.

Objectif : L'objectif est de développer un modèle expérimental de varices.

Méthodes : Dix-huit lapins de race « bélier français », âgés de trois mois, ont été utilisés. Une hypertension veineuse a été chirurgicalement provoquée au niveau de l'oreille gauche par occlusion de la veine auriculaire intermédiaire. L'oreille droite, qui n'a subi aucune intervention, a été utilisée comme contrôle.

L'épaisseur des oreilles et de la veine auriculaire intermédiaire a été mesurée à l'aide d'un compas numérique (pied à coulisse à affichage digital). L'étude des veines a été réalisée par microscopie optique et par histomorphométrie des lumières des veines et de la paroi des veines à l'aide du logiciel « *Image J* ».

Résultats : Les résultats obtenus montrent clairement une modification morphologique significative des veines provoquée par la chirurgie réalisée.

Conclusions : Ce modèle permet d'induire des modifications morphologiques au niveau des veines de l'oreille de l'animal, qui se rapprochent de celles décrites chez l'homme.

Mots-clés: *modèle expérimental animal d'hypertension veineuse.*

Summary

Situation: *Despite the knowledge gained, the cause of varicose veins is unknown. Many causes are advanced, venous hypertension being the most often mentioned. This is common and specific to the human species disease, and therefore difficult to study. An animal model will more easily understand the etiology of the disease and its evolution and develop new treatments.*

Goal: *The objective is to develop an experimental model of varicose veins.*

Methods: *Eighteen rabbits of race « Bélier-français », aged three months, were used. Venous hypertension was surgically induced in the left ear by occlusion of the middle ear vein. The right ear, which has not undergone any intervention, was used as control.*

The thickness of the ears and through ear vein was measured using a digital caliper (caliper with a digital display). The study of the veins was performed by light microscopy and histomorphometric lights veins and the wall of the veins using the software « Image J ».

Results: *The results obtained clearly show a significant morphological change of the veins caused by the surgery performed.*

Conclusions: *This model allows to induce morphological changes in the veins of the ear of the animal, which are similar to those described in humans.*

Keywords: experimental animal venous hypertension.

Pratas Balhau MD, Msci, chirurgien général et vasculaire, diplômé de la Faculté de médecine de l'Université de Coimbra.
Silvério Cabrita MD, PhD, professeur de pathologie expérimentale de la Faculté de médecine de l'Université de Coimbra.
Costa Almeida MD, PhD, chirurgien général et vasculaire, professeur de chirurgie vasculaire à la Faculté de médecine de l'Université de Coimbra.
Service de Pathologie expérimentale de la Faculté de médecine de l'Université de Coimbra, Portugal.
E-mail : pratasbalhau@gmail.com

Aucun article ou résumé dans cette revue ne peut être reproduit sous forme d'imprimé, photocopie, microfilm ou par tout autre procédé sans l'autorisation expresse des auteurs et de l'éditeur. Editions Phlébologiques Françaises
No article or abstract in this journal may be reproduced in the form of print, photocopy, microfilm or any other means without the express permission of authors and the editor. Editions Phlébologiques Françaises

Introduction

Les varices des membres inférieurs sont une maladie aux lourdes conséquences économiques et sociales, propre à l'espèce humaine, et de ce fait d'étude difficile. Actuellement, les traitements sont dirigés vers les symptômes et/ou vers les complications des varices.

Cette maladie semble aussi ancienne que l'homme, mais sa connaissance a évolué lentement. La cause des varices est inconnue mais l'on sait qu'il s'agit d'une maladie évolutive et diffuse. De nombreuses causes sont avancées, mais l'hypertension veineuse est la plus souvent évoquée.

Pendant longtemps, la cause des varices était attribuée à l'incompétence valvulaire et au reflux, mais il est aujourd'hui établi que les modifications de la paroi précèdent le dysfonctionnement valvulaire.

Notre objectif est de provoquer des varices sur un modèle animal, en induisant une hypertension veineuse en orthostatisme, par l'occlusion d'une veine. Nous avons choisi le lapin géant bélier français **(Figure 1)**, pour ses oreilles longues et tombantes. Les oreilles ne remuent pas et permettent ainsi l'action de la gravité sur la colonne sanguine des veines des oreilles.

Matériel et méthodes

L'étude a été réalisée selon les normes en vigueur du Comité d'éthique de la Faculté de médecine de l'Université de Coimbra.

Dix-huit lapins mâles de race bélier français, mâles, âgés de 3 mois, pesant entre 2,7 et 3,3 kg, ont été utilisés.

Les oreilles mesuraient environ 15 ± 2 cm de longueur. Les lapins étaient logés au sol, par groupes de six, sur une surface lisse et facilement lavable. Des dispositifs d'enrichissement, notamment des boîtes en carton (refuge) et de la paille, ont été utilisés quotidiennement. Les animaux étaient nourris *ad libitum* d'eau et d'un aliment complet standard pour lapins Mucedola®.



***FIGURE 1 :** Lapin géant bélier français.*

Ils ont été identifiés par la couleur de leur robe et par un numéro peint sur l'oreille droite.

Au bout de six mois, les lapins pesaient en moyenne 5 ± 0,5 kg. Pour ce projet, le test est réalisé sur l'oreille gauche et l'oreille droite est utilisée comme contrôle.

Les lapins ont été anesthésiés avec un mélange de Kétamine 35 mg/kg et de Xylazine 10 mg/kg administré par voie intramusculaire dans la même seringue, permettant un acte chirurgical effectif de 30 à 75 minutes [1].

La moitié de la dose initialement calculée a été administrée par voie intramusculaire. Des doses supplémentaires étaient par la suite administrées chaque fois que cela s'avérait nécessaire. Après l'anesthésie, les animaux ont été placés dans des boîtes individuelles jusqu'à leur réveil complet.

La mesure directe de la pression veineuse de l'oreille a été réalisée à l'aide d'une colonne d'eau dans laquelle le système est rempli auparavant avec du sérum physiologique hépariné (20 UI/mL). Nous avons utilisé un cathéter épidural Perfix®, Ø 0,85 × Φ 0,45 × 1000 mm, Ref. 4514017 de marque Braun®. L'épaisseur des oreilles et de la veine auriculaire intermédiaire a été mesurée mensuellement en millimètres, à l'aide d'un pied à coulisse numérique.

Une fois sous anesthésie, l'oreille gauche du lapin était rasée à l'endroit où l'incision transversale allait être réalisée pour permettre l'accès à la veine intermédiaire, que l'on distingue facilement 2 centimètres au-dessous du bord supérieur de l'oreille par la face externe, avec individualisation et identification de la veine avec du fil de soie.

La peau des oreilles est très dure et les veines se situent dans un compartiment dont le fascia est également d'ouverture très difficile. Il faut faire attention à ne pas endommager la ou les veines et l'artère qui se trouvent dans ce compartiment. Une fois la veine intermédiaire identifiée, celle-ci était ponctionnée avec une aiguille Butterfly Winged® infusion set 27G x de marque Hospira, et la pression veineuse dans la veine était mesurée. Ensuite, la veine était ligaturée sur l'aiguille Butterfly et la pression veineuse était à nouveau mesurée, cette fois avec la veine ligaturée.

Après les ligatures veineuses, nous avons vérifié si les artères de même nom, qui suivent un parcours parallèle, n'avaient pas été endommagées, et si elles présentaient la même pulsatilité et le même flux qu'au début de l'intervention.

Lors de la mesure directe de la pression veineuse, il est nécessaire d'appliquer scrupuleusement la technique afin d'obtenir des valeurs correctes. L'aiguille Butterfly, après la ponction, se déplace à contre-courant veineux (du haut vers le bas), sans distorsions ou angulations de la paroi de la veine.

Aucun article ou résumé dans cette revue ne peut être reproduit sous forme d'imprimé, photocopie, microfilm ou par tout autre procédé sans l'autorisation expresse des auteurs et de l'éditeur. Editions Phlébologiques Françaises
No article or abstract in this journal may be reproduced in the form of print, photocopy, microfilm or any other means without the express permission of authors and the editor. Editions Phlébologiques Françaises



FIGURE 2 : Dispositif utilisé pour réaliser les biopsies sur les oreilles.

Après la manipulation visant à individualiser la veine intermédiaire, le spasme résultant fait diminuer le calibre de la veine. Des complications et des accidents peuvent survenir : difficulté à ponctionner, lacération de la veine, hémorragie de l'orifice de la ponction et hématomes, qui peuvent compromettre la mesure.

La résection de 1 centimètre de la veine avec ligature des extrémités avec du Vicryl 5 (0)® n'a été réalisée qu'après avoir mesuré la pression. La peau était refermée avec du Vicryl 3 (0)®. À l'aide d'un pied à coulisse numérique, l'épaisseur de l'oreille au niveau du bord médian et plus distal a été mesurée en centimètres mensuellement, aussi bien pour l'oreille contrôle (droite) que pour l'oreille étudiée (gauche). L'épaisseur de la veine auriculaire intermédiaire des deux oreilles a également été mesurée en centimètres mensuellement, à 10 cm du bord inférieur.

Les oreilles ont été rasées, avec l'animal sous anesthésie, et les veines ainsi que les zones sur lesquelles ont été réalisées les biopsies, à 10 cm du bord inférieur des deux oreilles. L'euthanasie de l'animal a été réalisée par surdosage anesthésique.

Nous avons réalisé deux autopsies au 1er mois, deux au 3e mois, trois au 4e mois, sept au 5e mois et trois au 6e mois. Tous les animaux ont été autopsiés avec examen externe, évaluation macroscopique des organes internes, et prélèvement des organes vitaux à des fins d'étude histopathologique.

Pour les biopsies des oreilles, nous avons conçu un dispositif qui nous permettait d'obtenir le fragment orienté, de taille adéquate, et qui maintenait les rapports anatomiques de la veine. La biopsie obtenue avait un format de trapèze, dont la base la plus courte mesurait 5 mm, la base la plus longue 10 mm et la hauteur 5 mm **(Figure 2)**.

La biopsie réalisée traversait entièrement l'oreille, aussi bien pour l'oreille étudiée que pour l'oreille contrôle, les veines d'intérêt étant les veines intermédiaires, marginale antérieure et marginale postérieure, 10 cm au-dessus du bord inférieur de l'oreille.

Une biopsie incluant les veines les plus distales, visibles du bord de l'oreille, a également été effectuée. Les biopsies des oreilles ont été réalisées pour l'examen en microscopie optique. L'histomorphométrie des lumières de veines et de la paroi des veines a été réalisée à l'aide du logiciel *Image J*.

Résultats

Un animal étant mort d'une infection pulmonaire durant la quarantaine, 17 lapins ont été étudiés. Ces animaux ne présentaient aucun signe de maladie lors de l'autopsie.

Dans des conditions normales, avant la chirurgie, il n'existait pas de différences significatives entre les épaisseurs des veines et des oreilles droite et gauche.

Avec la veine auriculaire intermédiaire ponctionnée, la pression veineuse se situait aux alentours de 8,5 à 11,5 cm d'eau. Lorsque la veine était ligaturée, la pression parcourait toute la longueur du cathéter (100 cm). La colonne commençait légèrement à monter, et parcourait entièrement le manomètre (cathéter), de 100 cm de longueur, et s'égouttait vers l'extérieur.

Nous ne sommes pas parvenus à mesurer les pressions de six lapins (35,3 %), surtout au début de l'expérience, mais avons réussi à obtenir onze mesures (64,7 %) des veines intermédiaires de l'oreille gauche.

L'étude *in vivo* démontre qu'il n'existe pas de différences significatives entre les épaisseurs du bord inférieur des oreilles droite et gauche, au long des différents mois après la chirurgie **(Tableau 1)**.

Temps	Oreille droite		Oreille gauche	
	Moyenne ± SEM	p < 0,05	Moyenne ± SEM	p < 0,05
Avant la chirurgie	1,16 ± 0,15	1,040-1,279	1,19 ± 0,15	0,980-1,219
1er mois	1,39 ± 0,23	1,206-1,574	1,27 ± 0,21	1,102-1,438
3e mois	1,38 ± 0,30	1,140-1,619	1,38 ± 0,33	1,116-1,644
4e mois	1,40 ± 0,40	1,080-1,719	1,34 ± 0,20	1,180-1,499
5e mois	1,44 ± 0,11	1,352-1,528	1,46 ± 0,25	1,500-1,899
6e mois	1,43 ± 0,33	1,166-1,694	1,37 ± 0,13	1,266-1,474

TABLEAU 1 : Variation de l'épaisseur moyenne du bord inférieur de l'oreille mesurée en mm. SEM : Standard Error Minor, p : intervalle de confiance.

Aucun article ou résumé dans cette revue ne peut être reproduit sous forme d'imprimé, photocopie, microfilm ou par tout autre procédé sans l'autorisation expresse des auteurs et de l'éditeur. Editions Phlébologiques Françaises
No article or abstract in this journal may be reproduced in the form of print, photocopy, microfilm or any other means without the express permission of authors and the editor. Editions Phlébologiques Françaises



***FIGURE 3 :** Mesure de l'épaisseur de la veine auriculaire intermédiaire, à l'aide d'un pied à coulisse numérique, à 10 cm du bord inférieur.*

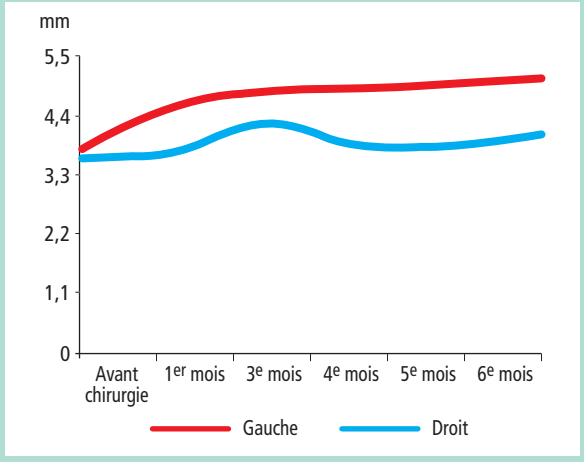

***FIGURE 4 :** Variation de la valeur moyenne de l'épaisseur de la veine auriculaire intermédiaire, mesurée en mm, au long des 6 mois.*

En ce qui concerne l'épaisseur de veine auriculaire intermédiaire des oreilles droite et gauche, avant et après chirurgie, des résultats statistiquement significatifs ont été obtenus à partir du 3e mois, ces derniers pouvant traduire l'action de cette procédure au niveau de l'oreille gauche **(Figure 3**, **Figure 4** et **Tableau 2**).

Lors de l'observation des lames histologiques des veines opérées, nous avons constaté des modifications au niveau de l'endothélium, présentant tantôt des noyaux très nets, tantôt des noyaux endothéliaux de taille très réduite.

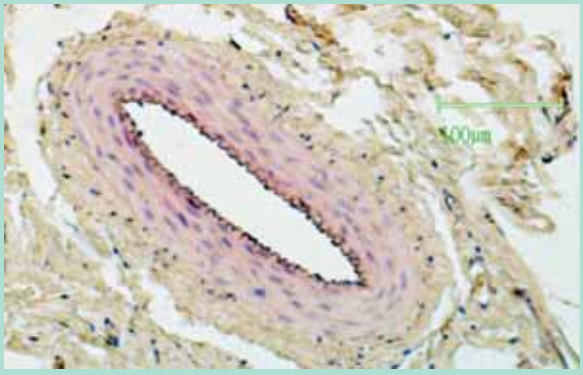

***FIGURE 5 :** Veine antérieure de l'oreille opérée, 1er mois. HE × 100.*



***FIGURE 6 :** Veine antérieure de l'oreille opérée, 3e mois. TM × 50.*

La paroi de la veine présentait un aspect morphologique très variable avec, dans certains cas, un épaississement considérable.

Nous avons observé une dilatation de la veine avec un épaississement de la paroi, ainsi que des zones d'atrophie de la paroi de la même veine, pour une même coupe histologique.

Des modifications de l'épaisseur de la média de la veine de la même section transversale, ainsi que des lumières très différentes ont été relevées. La lumière était très souvent asymétrique et collapsée.

La média présentait des zones d'hypertrophie et des zones d'atrophie; certaines zones ont révélé une réduction des fibres musculaires et un changement d'orientation des fibres **(Figure 5**, **Figure 6**, **Figure 7**, **Figure 8**, **Figure 9**, **Figure 10** et **Figure 11)**.

Temps	Veine intermédiaire de l'oreille droite		Veine intermédiaire de l'oreille gauche	
	Moyenne ± SEM	p < 0,05	Moyenne ± SEM	p < 0,05
Avant la chirurgie	3,596 ± 0,356	3,323-3,870	3,771 ± 0,388	3,473-4,069
1er mois	3,707 ± 0,536	3,294-4,119	4,560 ± 0,325	4,310-4,810
3e mois	4,252 ± 0,742	3,682-4,822	4,847 ± 0,503	4,460-5,234
4e mois	3,859 ± 0,579	3,375-4,343	4,895 ± 0,572	4,417-5,373
5e mois	3,825 ± 0,516	3,394-4,256	4,979 ± 0,432	4,618-5,340
6e mois	4,029 ± 0,749	3,453-4,605	5,083 ± 0,600	4,622-5,545

***TABLEAU 2 :** Variation de l'épaisseur de la veine auriculaire intermédiaire, mesurée en mm, au long des 6 mois. La taille de l'échantillon étant faible, le test t de Student a été utilisé pour le traitement des données avec un intervalle de confiance de 95 %. SEM : Standard Error Minor, p : intervalle de confiance.*

Aucun article ou résumé dans cette revue ne peut être reproduit sous forme d'imprimé, photocopie, microfilm ou par tout autre procédé sans l'autorisation expresse des auteurs et de l'éditeur. Editions Phlébologiques Françaises
No article or abstract in this journal may be reproduced in the form of print, photocopy, microfilm or any other means without the express permission of authors and the editor. Editions Phlébologiques Françaises



FIGURE 7 : Veine postérieure de l'oreille opérée, 3e mois. HE × 50.

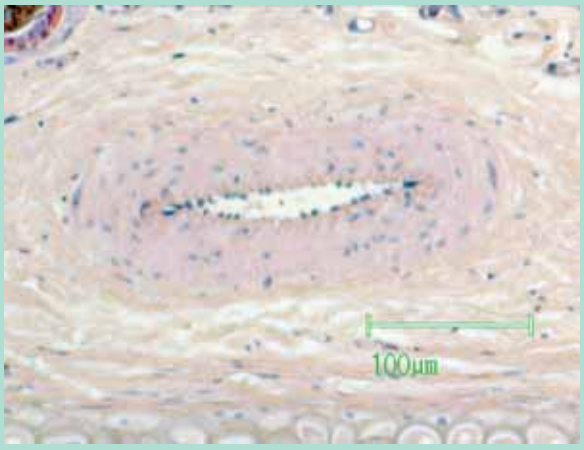

FIGURE 8 : Veine inférieure de l'oreille opérée, 3e mois. HE × 100.

Stase veineuse pour certaines veines **(Figure 7**, **Figure 11** et **Figure 12**). Une valvule a été identifiée dans une veine de l'oreille droite **(Figure 13)**.

Nous n'avons observé ni nécrose, ni aucun signe de thrombose ou d'infiltrat inflammatoire.

Discussion

Les résultats obtenus montrent clairement une modification significative de la morphologie de la paroi des veines, provoquée par la chirurgie réalisée. Ces modifications varient considérablement au long du temps et d'un animal à un autre.

Ce type de modifications morphologiques exige une étude plus approfondie avec un échantillon plus large, que nous estimons à un minimum de dix animaux pour chaque période analysée. Nous constatons également qu'il existe une différence prononcée dans la réponse des veines en fonction de la zone topographique à laquelle elles appartiennent – antérieur, intermédiaire, postérieure ou antérieure.

Cette différence ne peut être expliquée par des différences morphologiques significatives, mais peut être liée au calibre des vaisseaux et à des phénomènes de la physiologie circulatoire, en ligne avec des études précédentes [2, 3, 4, 5, 6, 7] et que de futurs travaux pourront clarifier.



FIGURE 9 : Veine postérieure de l'oreille opérée, 5e mois. HE × 50.

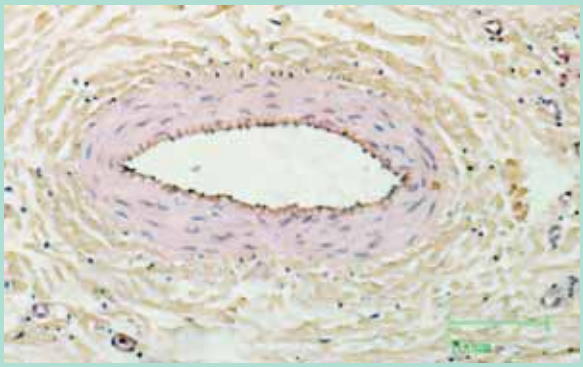

FIGURE 10 : Veine inférieure de l'oreille opérée, 5e mois. HE × 100.

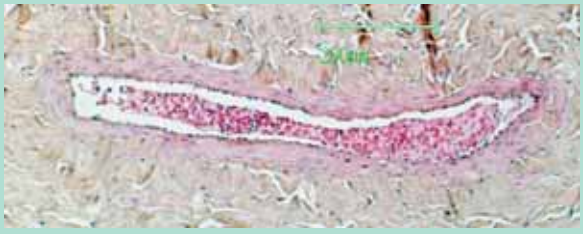

FIGURE 11 : Veine inférieure de l'oreille opérée, 5e mois. HE × 100.



FIGURE 12 : Veine postérieure de l'oreille opérée, 6e mois. HE × 50.

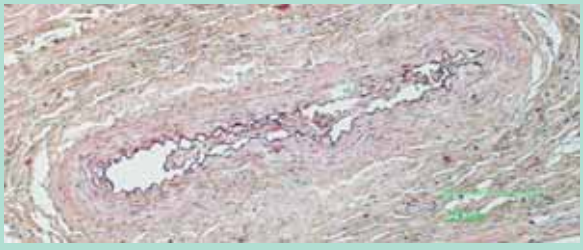

FIGURE 13 : Veine médiane de l'oreille droite montrant une valvule, 4e mois. HE × 50.

Aucun article ou résumé dans cette revue ne peut être reproduit sous forme d'imprimé, photocopie, microfilm ou par tout autre procédé sans l'autorisation expresse des auteurs et de l'éditeur. Editions Phlébologiques Françaises
No article or abstract in this journal may be reproduced in the form of print, photocopy, microfilm or any other means without the express permission of authors and the editor. Editions Phlébologiques Françaises

Mois	Moyenne ± SEM - Droit	Moyenne ± SEM - Gauche
1er (T1)	4 069,63 ± 1 237,92	9 520,89 ± 1 917,02
3e (T2)	5 010,00 ± 1 400,38	7 528,07 ± 2 221,16
4e (T3)	31 207,00 ± 8 886,80	33 270,86 ± 10 815,88
5e (T4)	12 514,5 ± 4 014,30	15 673,89 ± 5 143,03
6e (T5)	21 814,78 ± 5 873,30	24 819,89 ± 6 401,93

TABLEAU 3 : Variation de la valeur moyenne de la lumière de la veine de l'oreille : antérieure, postérieure, centrale et inférieure, au long du temps, mesurée en pixels à l'aide du logiciel Image J. SEM : Standard Error Minor.

Mois	Moyenne ± SEM - Droit	Moyenne ± SEM - Gauche
1er (T1)	20 653,61 ± 4 969,73	29 564,00 ± 4 753,61
3e (T2)	25 619,47 ± 3 368,99	18 453,93 ± 1 646,33
4e (T3)	25 785,70 ± 3 869,75	35 192,62 ± 6 612,64
5e (T4)	80 862,33 ± 41 784,50	55 119,11 ± 15 789,96
6e (T5)	50 326,61 ± 9 893,07	58 660,83 ± 14 357,96

TABLEAU 4 : Variation de l'épaisseur moyenne des parois de la veine de l'oreille: antérieure, postérieure, centrale et inférieure, au long du temps, mesurée en pixels à l'aide du logiciel Image J. SEM: Standard Error Minor.

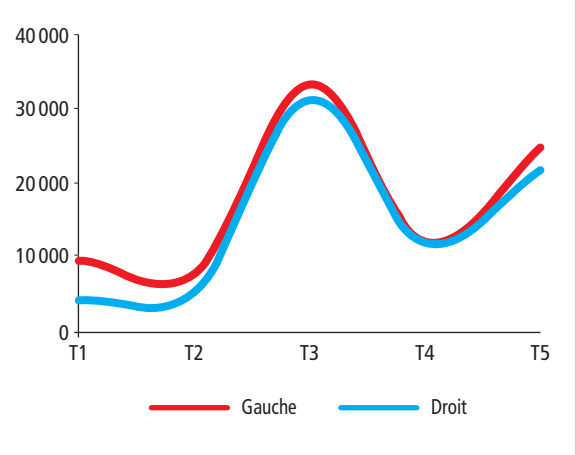

FIGURE 14 : Variation de la valeur moyenne de la lumière des veines des oreilles : antérieure, postérieure, intermédiaire et inférieure, au long du temps, mesurée en pixels à l'aide du logiciel Image J, avec les valeurs du Tableau 3.

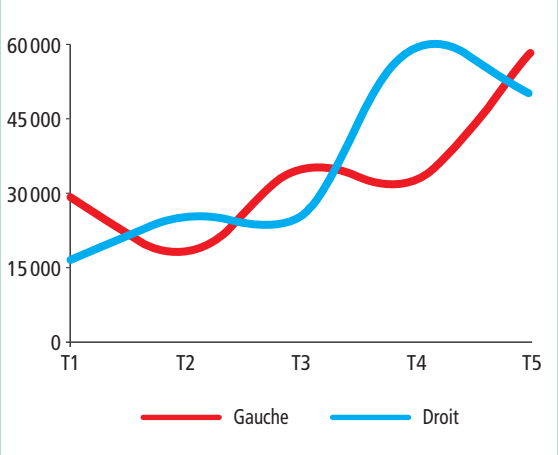

FIGURE 15 : Variation de l'épaisseur moyenne des parois des veines de l'oreille : antérieure, postérieure, intermédiaire et inférieure, au long du temps, mesurée en pixels à l'aide du logiciel Image J, avec les valeurs du Tableau 4.

Lorsque nous comparons les valeurs moyennes des lumières des vaisseaux de l'oreille opérée avec celles de l'oreille contrôle, nous constatons de légères différences. Ne tenant compte que des valeurs moyennes, nous constatons qu'à l'exception du 5e mois (T4), les autres sont légèrement supérieurs **(Figure 14** et **Tableau 3)**.

La valeur maximale de la lumière est obtenue au 4e mois (T3), et découle du développement physiologique de l'animal et n'étant pas influencée par l'intervention chirurgicale. Ces données traduisent une modification induite par l'intervention chirurgicale peu profonde au niveau de la lumière, et dont l'analyse plus détaillée exige un échantillon plus large.

Les parois des veines des oreilles ayant subi la chirurgie présentent une forte variation au long de temps, ainsi que des réponses différentes en fonction des veines - antérieur, intermédiaire, postérieure ou antérieure, en ligne avec plusieurs études précédentes [8, 9] **(Figure 15** et **Tableau 4)**.

Ces variations traduisent des réponses différentes pour une seule intervention, la ligature d'une région donnée. Ces différences doivent refléter ce qui se produit au niveau de la circulation veineuse dans l'oreille de cet animal, et traduisent la structure dimensionnelle de cette circulation et pas simplement la structure histologique des parois de ces vaisseaux.

Afin de mieux clarifier l'effet de la ligature sur les veines au niveau morphologique et fonctionnel, une plus ample connaissance de la structure de ce réseau veineux nous semble nécessaire. La structure histologique est similaire, mais aussi bien la pression à laquelle chacun de ces vaisseaux est soumis, que la vitesse circulatoire dans chacun d'entre eux est différente des autres. La réponse pourra être différente au long du temps, ou du moins évoluer à un rythme différent.

L'absence d'un modèle animal permettant d'étudier l'étiologie des varices nourrit sa recherche [10, 11, 12]. Des varices ont déjà été induites dans de oreille de souris [13, 14] et même dans les membres inférieurs de porcs [12].

Aucun article ou résumé dans cette revue ne peut être reproduit sous forme d'imprimé, photocopie, microfilm ou par tout autre procédé sans l'autorisation expresse des auteurs et de l'éditeur. Editions Phlébologiques Françaises
No article or abstract in this journal may be reproduced in the form of print, photocopy, microfilm or any other means without the express permission of authors and the editor. Editions Phlébologiques Françaises

Néanmoins, peut-être parce que les varices étaient de très petite taille et, dans le second cas, parce que les porcs pesaient à la fin de l'expérience 130 kg en moyenne, ces modèles n'ont depuis pas fait l'objet d'autres essais.

Notre modèle présente de plus grandes veines et, correctement adapté, il peut contribuer à établir la cause des varices, évaluer l'efficacité des traitements médicaux et chirurgicaux, tester de nouvelles stratégies thérapeutiques et de nouveaux médicaments et leurs bénéfices.

Beaucoup a été écrit sur l'influence du sexe dans le développement des varices [15, 16, 17]. Ce modèle peut contribuer à étudier ce sujet par l'analyse de l'influence des hormones, des estrogènes et la progestérone, sur des lapins femelles gravides et non gravides, et sa répercussion sur la formation et l'évolution des varices.

Ce modèle n'entraîne pas de manifestations cliniques d'insuffisance veineuse chronique, ni d'œdème, même après six mois d'évolution, qui correspondent à environ six ans chez l'homme. La mesure de l'épaisseur des oreilles n'a pas révélé d'augmentation de l'épaisseur des oreilles gauches, et l'étude histologique n'a pas révélé d'œdème, probablement en raison de la circulation collatérale très développée des oreilles, comme il a déjà été démontré [18, 19], ou de la courte période d'évolution.

Ce lapin semble être un animal de grande utilité pour l'étude de la maladie veineuse, par l'induction de lésions par ligature ou pas d'autres mécanismes.

Ce modèle doit être validé par des analyses moléculaires générales et locales, dans le cadre de la pathologie médicale, ainsi que des études transcryptomiques, métaboliques et histochimiques.

Une prochaine étape consistera à évaluer l'état inflammatoire, à évaluer les metalloprotéinases au niveau des tissus de l'oreille, et une étude transcriptomique des enzymes du métabolisme intermédiaire, et métabolomique des parois vasculaires.

Conclusions

Le modèle proposé est financièrement viable, d'exécution relativement simple, d'inconfort réduit, et est susceptible d'induire des modifications morphologiques et fonctionnelles dans les veines de l'oreille de l'animal testé.

Les modifications morphologiques observées dans ce modèle se rapprochent de ce qui est décrit pour les varices de l'espèce humaine.

Nous ne pouvons cependant pas conclure qu'il s'agit un modèle de varices de la pathologie veineuse chronique, car certaines des lésions morphologiques et des modifications fonctionnelles attendues dans cette pathologie n'ont pas été observées.

Références

1. Fonseca N.M., Goldenberg S., Gomes P.O., de Paula Lima C.A. Anestesia em coelhos. Acta Cir. Bras 1996 ; 11 (2) : 82-104.
2. Elsharawy M.A., Naim M.M., Abdelmaguid E.M., Al-Mulhim A.A. Role of saphenous vein wall in the pathogenesis of primary varicose veins. Interact. Cardiovasc. Thorac. Surg. 2007 ; 6 (2) : 219-24.
3. Wali M.A., Dewan M., Eid R.A. Histopathological changes in the wall of varicose veins. Int. Angiol. 2003 ; 22 : 188-93.
4. Urbanek T., Skop B., Wiaderkiewicz R., Wilczok T., Ziaja K., Lebda-Wyborny T., Pawlicki K. Smooth muscle cell apoptosis in primary varicose veins. Eur. J. Vasc. Endovasc. Surg. Dec 2004 ; 28(6) : 600-11.
5. Rosai J., Ackerman L.V. Ackerman's surgical pathology, 8th ed. St. Louis: Mosby, 1996.
6. Rose S.S., Ahmed A. Some thoughts on the aetiology of varicose veins. J. Cardiovasc. Surg. (Torino) Sep-Oct 1986 ; 27(5) : 534-43.
7. Travers J.P., Brookes C.E., Evans J., et al. Assessment of wall structure and composition of varicose veins with reference to collagen, elastin and smooth muscle content. Eur. J. Vasc. Endovasc. Surg. 1996 ; 11 : 230-7.
8. Danielsson G., Eklof B., Grandinetti A., Kistner R.L. The influence of obesity on chronic venous disease. Vasc. Endovascular. Surg. 2002 ; 36 : 271-6.
9. Piulachs P., Vidal-Barraquer F. Pathogenic study of varicose veins. Angiology 1953 ; 4 : 59-63.
10. Takase S., Lerond L., Bergan J.J., Schmid-Schonbein G.W. Enhancement of reperfusion injury by elevation of microvascular pressures. Am. J. Physiol. Heart. Circ. Physiol. Apr 2002 ; 282(4) : H1387-94.
11. Pascarella L., Schmid-Schonbein G.W., Bergan J. An animal model of venous hypertension: the role of inflammation in venous valve failure. J. Vasc. Surg. Feb 2005 ; 41(2) : 303-11.
12. Jones G.T., Grant M.W., Thomson I.A., Hill G., van Rij A.M. Characterization of a porcine model of chronic superficial varicose veins. J. Vasc. Surg. 2009 ; 49 : 1554-61.
13. North K.A.K., and Sanders T.A.G. The development of collateral circulation in the mouse's ear. Circ. Res. 1958 ; 6 : 721-7.
14. Feldner A., Otto H., Rewerk S., Hecker M., Korff T. Experimental hypertension triggers varicosis-like maladaptive venous remodeling through activator protein-1. FASEB J. Oct 2011 ; 25(10) : 3613-21.
15. Naoum J.J., Hunter G.C., Woodside K.J., Chen C. Current advances in the pathogenesis of varicose veins. J. Surg. Res. 2007 ; 141 : 311-6.
16. Robertson L., Evans C., Fowkes F.G. Epidemiology of chronic venous disease. Phlebology 2008 ; 23 : 103-11.
17. Raffetto J.D., Khalil R.A. Mechanisms of varicose vein formation: valve dysfunction and wall dilation. Phlebology 2008 ; 23 : 85-98.
18. Peter B.L., Howard A.F., Bellman S., Friedman E. Observations on the recovery of continuity of divided arteries and veins. Angiology 1963 ; 14 (3) : 121-33.
19. Alastruey J., Nagel S.R., Niera B.A., Hunt A.A., Weinberg P.D., Peiró J. Modelling pulse wave propagation in the rabbit systemic circulation to assess the effects of altered nitric oxide synthesis. J. Biomech. 2009 ; 42(13) : 2116-23.