Aucun article ou résumé dans cette revue ne peut être reproduit sous forme d'imprimé, photocopie, microfilm ou par tout autre procédé sans l'autorisation expresse des auteurs et de l'éditeur. Editions Phlébologiques Françaises
No article or abstract in this journal may be reproduced in the form of print, photocopy, microfilm or any other means without the express permission of authors and the editor. Editions Phlébologiques Françaises

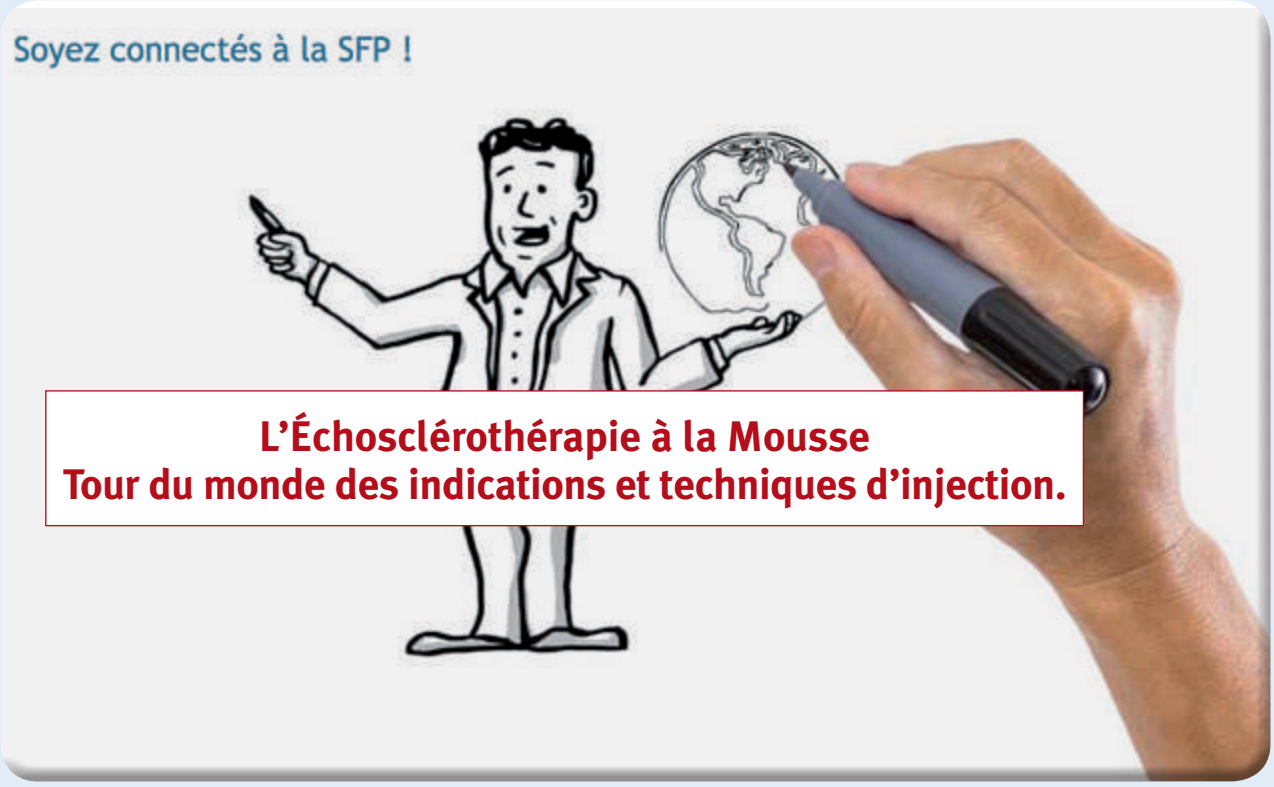

Aucun article ou résumé dans cette revue ne peut être reproduit sous forme d'imprimé, photocopie, microfilm ou par tout autre procédé sans l'autorisation expresse des auteurs et de l'éditeur. Editions Phlébologiques Françaises
No article or abstract in this journal may be reproduced in the form of print, photocopy, microfilm or any other means without the express permission of authors and the editor. Editions Phlébologiques Françaises

L'approche technique française.

Claudine Hamel-Desnos

Mots-clés : *échosclérothérapie, mousse, ponction-injection directe à l'aiguille.*

Keywords: US-guided sclerotherapy, foam, direct puncture-injection by needle.

La technique de l'échosclérothérapie à la mousse (ESM) utilisée de nos jours en France dans le traitement des varices, est issue de la technique de sclérothérapie décrite par Tournay dans les années 1940. Tactiquement, il s'agit d'injecter de haut en bas, en commençant par les reflux les plus importants et les plus hauts situés, et dans l'ordre des varices les plus grosses aux plus petites.

Les injections sont étagées permettant de remplir les veines de mousse fraîche à chaque site. La technique d'injection est celle de la ponction-injection directe à l'aiguille (PIDA) : l'aiguille est directement montée sur la seringue remplie de mousse sclérosante.

Si, comparée aux techniques d'injection sur butterfly ou cathéters, la PIDA demande des prérequis et une formation plus « poussés », en revanche, elle est beaucoup plus rapide, précise, et surtout offre une polyvalence bien meilleure, car permettant une accessibilité sans égal, pour tout type de varices.

L'ESM par PIDA est donc la technique « tout terrain » par excellence, grâce à laquelle, les troncs saphènes, les récidives, les perforantes, peuvent être traitées, aussi bien que les varices sus-fasciales, telles que les tributaires, les périnéales, mais aussi les réticulaires. Lors de cette session dédiée aux différentes techniques d'injections utilisées dans le monde, notre vidéo fournira quelques exemples de traitement par ESM/PIDA dans diverses indications. ■

L'approche technique suisse.

Philippe Kern

Mots clés : *sclérothérapie, technique.*

La récidive de varices saphènes et les ulcères variqueux sont mes meilleures indications d'échosclérothérapie à la mousse (ESM). La mousse de polidocanol est produite selon la technique de Tessari avec un robinet à 3 voies. En tournant le robinet aux 2/3 et en réduisant au minimum le diamètre de passage entre les 2 seringues on obtient une mousse plus compacte. Selon sa profondeur, la veine est ponctionnée avec un Venflon® ou un Butterfly sous contrôle échographique avec la sonde en transverse.

Pour limiter le volume d'injection et obtenir une concentration endoveineuse maximale de la mousse, plusieurs Venflons sont posés à 10 cm d'intervalle. Avant l'injection, je positionne la jambe du patient selon la direction que je veux donner à la mousse. En cas de crosse saphène ou d'une perforante de la cuisse, j'injecte en position de Trendelenburg ce qui permet de mieux contrôler la distribution de la mousse.

La veine est ensuite rincée avec 5 ml de Na Cl 0.9 % froid, suivi immédiatement de l'injection de la mousse de polidocanol 1 ou 3 %. Après obtention du vasospasme, j'effectue une 2e injection de mousse. Pour la 1re injection le volume moyen est de 2-5 ml. Lors de la 2e injection, le volume est réduit de moitié. Cette technique à 2 injections, a pour but de limiter la dénaturation de la mousse sclérosante par le sang et d'augmenter l'efficacité de l'ESM. En effet, la 2e injection s'effectue dans une veine remplie de mousse et ne présentant plus qu'un fin diamètre résiduel après vasospasme.

Après 10 minutes de repos en position couchée, j'applique une compression excentrique sélective sur le trajet traité, sous un bas de compression médical ou de bandes élastiques qui seront portés pendant 2 semaines. Un contrôle écho-Doppler est effectué à une semaine pour s'assurer du résultat et l'absence de complication thrombotique. ■

Aucun article ou résumé dans cette revue ne peut être reproduit sous forme d'imprimé, photocopie, microfilm ou par tout autre procédé sans l'autorisation expresse des auteurs et de l'éditeur. Editions Phlébologiques Françaises
No article or abstract in this journal may be reproduced in the form of print, photocopy, microfilm or any other means without the express permission of authors and the editor. Editions Phlébologiques Françaises

La compression post-sclérothérapie est optionnelle.

Post sclerotherapy compression is optional.

Claudine Hamel-Desnos

Keywords: compression, sclerotherapy.

Mots-clés : *compression, sclérothérapie.*

Abstract

Sclerotherapy is a safe and efficient technique in the treatment of varicose veins of the lower limbs.

Historically, three main techniques, founded on different tactics, have been used:
- the bottom-up technique (Swiss technique, by Sigg): consisting in treating distally first, then proximally;
- the Irish technique (Fegan technique), attaching primary importance to perforating veins;
- the top-down technique (French technique by Tournay): consisting in treating the highest or largest leakage points first, including the proximal segment of the saphenous trunks. The tributary veins are not initially treated, and are only injected at a later time if necessary.

For the first two methods, a post-sclerotherapy compression is systematically applied and is considered to play a key role.

For Tournay's technique, which provokes fewer inflammations than the two other techniques, the compression only plays an accessory role and is not commonly applied.

Nowadays, the Tournay's technique is the reference technique for sclerotherapy and the Swiss and Irish techniques have currently been abandoned.

Aucun article ou résumé dans cette revue ne peut être reproduit sous forme d'imprimé, photocopie, microfilm ou par tout autre procédé sans l'autorisation expresse des auteurs et de l'éditeur. Editions Phlébologiques Françaises
No article or abstract in this journal may be reproduced in the form of print, photocopy, microfilm or any other means without the express permission of authors and the editor. Editions Phlébologiques Françaises

However, some practitioners have kept their habits of applying post-sclerotherapy compression, even when using the Tournay's technique.

Objectives

We have analysed the literature to identify evidence in favour of compression after sclerotherapy.

Results

In the literature, we have only found two randomized controlled trials comparing sclerotherapy with or without compression: one targets C1 sclerotherapy (Kern et al.) and the other one concerns sclerotherapy of the saphenous trunks (Hamel-Desnos et al.).

- *Kern's study* found that female patients who wore compression stockings (23-32mmHg) for three weeks had enhanced vessel disappearance following liquid sclerotherapy of lateral thigh telangectasias compared with the no compression group. However, there was no difference with respect to side effects and patient satisfaction. In this trial, no information was provided regarding compliance to wear compression by patients.
- *In the Hamel-Desnos study,* sixty patients with incompetent great or small saphenous veins, underwent ultrasound-guided foam sclerotherapy and were randomised into two groups: the compression group (15-20mmHg stockings were worn for three weeks) and the no compression group.

No difference was found between both groups when comparing efficacy, side effects, satisfaction scores, symptoms and QOL. The mean number of days for which compression was worn in the compression group, was 11 out of 21 days.

Conclusion

There is a lack of evidence on the benefits for the patient to wear compression stockings after sclerotherapy. ■

La compression post-sclérotherapie est indispensable.

Philippe Kern

Mots clés : *sclérothérapie, compression.*

Le but d'appliquer une compression après sclérothérapie échoguidée par mousse de varices tronculaires est de réduire le diamètre de la veine traitée, d'augmenter l'efficacité du traitement, de favoriser l'involution de la varice, l'endofibrose, de réduire le risque de recanalisation et de récidive. Elle a aussi pour but de diminuer l'inflammation, le risque de pigmentation, de complications thrombotiques.

Seule une compression excentrique sélective permet de réduire significativement le diamètre veineux. Le port d'un simple bas de compression médicale est insuffisant.

Les études montrent que l'application d'une compression sélective excentrique sous un bas de compression médicale de 23-32 mm Hg à la cheville augmente à 3 mois le taux d'occlusion des varices traités.

L'inobservance du port de la compression est une source d'échec de traitement. La compression sélective excentrique permet également de réduire significativement le diamètre veineux à 8 semaines et de réduire les réactions inflammatoires.

Même si le nombre d'études et d'observations sont encore trop faibles pour établir des conclusions définitives, plusieurs éléments nous indiquent que l'application d'une compression sélective sous un bas de compression médicale pourrait améliorer l'efficacité de la sclérothérapie. Une large étude randomisée doit être effectuée. ■