Aucun article ou résumé dans cette revue ne peut être reproduit sous forme d'imprimé, photocopie, microfilm ou par tout autre procédé sans l'autorisation expresse des auteurs et de l'éditeur. Editions Phlébologiques Françaises
No article or abstract in this journal may be reproduced in the form of print, photocopy, microfilm or any other means without the express permission of authors and the editor. Editions Phlébologiques Françaises

Aucun article ou résumé dans cette revue ne peut être reproduit sous forme d'imprimé, photocopie, microfilm ou par tout autre procédé sans l'autorisation expresse des auteurs et de l'éditeur. Editions Phlébologiques Françaises
No article or abstract in this journal may be reproduced in the form of print, photocopy, microfilm or any other means without the express permission of authors and the editor. Editions Phlébologiques Françaises

The « Sym Vein Consensus ».

Michel Perrin

LUND UNIVERSITY | LUND UNIVERSITY LIBRARIES

Lund University Publications
LUND UNIVERSITY LIBRARIES

Register publications | Statistics | Marked list 0 | Saved searches 0

Advanced

Home | Publications | Departments

new search

Venous symptoms : The SYM Vein Consensus statement developed under the auspices of the European Venous Forum

Perrin, Michel; Eklof, Bo G. ; Van Rij, Andre; Labropoulos, Nicos; Vasquez, Michael; Nicolaides, Andrew; Blättler, Werner; Bouhassira, Didier; Bouskela, Eliete and Carpentier, Patrick, et al.
(2016) In *International Angiology* 35(4). p.374-398

Mark

Links

Google Scholar find title

Please use this url to cite or link to this publication: http://lup.lub.lu.se/record/aae8f0cc-2606-40d8-979e-50ff1ec41c35

Key words: venous symptoms, chronic venous disorders.

Introduction

Venous symptoms remain a challenge to deal with for multiple reasons.

- First, few books or articles in the literature dedicated to chronic venous disorders give a precise description and definition of the so-called "venous symptoms".
- In addition, a consensus document on symptoms is difficult to prepare because the symptoms are not pathognomonic.
- This point increases the difficulty for attributing them to a venous etiology or cause, knowing that all classes of venous disorders from clinical, etiological, anatomical, and pathophysiological (CEAP) classes C_{os} to C_6, may be associated with the same venous symptoms.
- Second, there is a poor correlation between the presence of venous symptoms and signs, and between symptoms and routine instrumental investigations, particularly with duplex scanning.
- Furthermore, the pathophysiology of venous symptoms is not well established, particularly in C_{os} patients.

Aim of the consensus

To write a document on venous symptoms, including a definition and description, how to attribute leg symptoms to venous disorders, describe their possible physiopathology, how to score these symptoms, and what investigations may help for diagnosis and management.

Aucun article ou résumé dans cette revue ne peut être reproduit sous forme d'imprimé, photocopie, microfilm ou par tout autre procédé sans l'autorisation expresse des auteurs et de l'éditeur. Editions Phlébologiques Françaises
No article or abstract in this journal may be reproduced in the form of print, photocopy, microfilm or any other means without the express permission of authors and the editor. Editions Phlébologiques Françaises

Methods

An international group of angiologists, phlebologists, dermatologists, neurologists, epidemiologists, and vascular surgeons (23 in total) was constituted at the EVF meeting in Paris in June 2014 and divided into 5 groups.

In each group, a coordinator, a writer, and a reviewer were nominated, knowing that all the members of the group revised and elaborated the text via email exchanges.

A second meeting took place at the EVF meeting in St Petersburg in June 2015.

The provisional document was read and commented on by all attendees for one full day.

Results

The "Sym Vein consensus article" has been published: *Perrin M., Eklöf B., van Rij A., Labropoulos N., Michael Vasquez M., Nicolaides A., et al. Venous symptoms: the SYM Vein Consensus statement. International Angiology 2016;35(4):374-98.*

Conclusion

"Sym Vein document" will help to: – Develop a new document specifically dedicated to symptoms; – Determine if symptoms in absence of venous sign is an indicator for future occurrence of chronic venous disorders; – Stimulate the development of new investigations allowing the identification of anomalies in Cos patients; – Measure the benefits for patients in terms of symptoms relief after treatment. ■

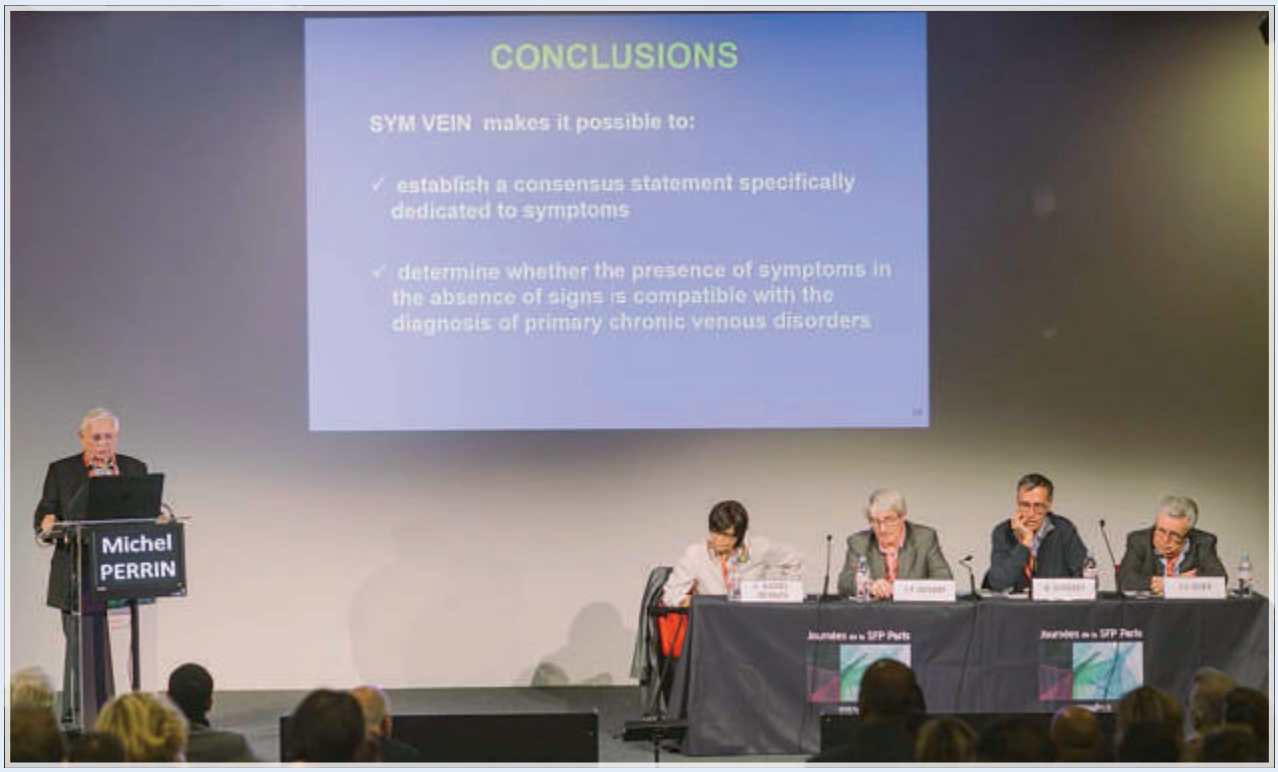

Aucun article ou résumé dans cette revue ne peut être reproduit sous forme d'imprimé, photocopie, microfilm ou par tout autre procédé sans l'autorisation expresse des auteurs et de l'éditeur. Editions Phlébologiques Françaises
No article or abstract in this journal may be reproduced in the form of print, photocopy, microfilm or any other means without the express permission of authors and the editor. Editions Phlébologiques Françaises

Physiopathologie des télangiectasies. Conséquences pour l'approche thérapeutique des C1.

Philippe Kern

Mots clés : *télangiectasies, physiopathologie.*

Les télangiectasies sont de simples dilatations du plexus veineux sous-papillaire. Différents types de télangiectasies et de mécanismes physiopathologiques peuvent être présent sur une même jambe. Plusieurs hypothèses physiopathologiques ont été émises.

La théorie du reflux :

Certaines télangiectasies proviennent d'une insuffisance des veines saphènes, de perforantes, de veines réticulaires nourricières. La source du reflux doit être supprimée avant de traiter les télangiectasies. Mais les études épidémiologiques montrent que la majorité des télangiectasies se situent à la cuisse. Une veine réticulaire inversée (pin maritime) est souvent associée.

Ces télangiectasies se situent à l'opposé du gradient de pression dû à la gravitation terrestre et des altérations cutanées de l'hypertension veineuse. Elles ne s'expliquent pas par la théorie du reflux.

La théorie du shunt artériolo-veineux (SAV) :

Lors de biopsies on peut trouver des SAV sous-jacents aux télangiectasies. De plus, dans les rares cas d'ulcères post-sclérothérapie, une occlusion d'une artériole adjacente a été retrouvée. Néanmoins avec une bonne technique d'injection et des sclérosants doux, les ulcérations post-sclérothérapie sont exceptionnelles. Les SAV peuvent donc être ignorés dans la pratique quotidienne.

La théorie des télangiectasies rouges et bleues :

Classiquement les télangiectasies rouges répondent moins bien à la sclérothérapie que les bleues. L'hypothèse que les télangiectasies rouges représentaient l'anse artériolaire des capillaires ou quelles étaient liés à des SAV n'a pas pu être démontrée. Histologiquement les 2 sont des veines, les rouges sont simplement plus fines. Leur oxygénation sanguine est identique. Il n'y a pas de contamination artérielle. Les rouges pourraient être simplement des télangiectasies plus jeunes ?

Des théories pariétales et de tissus conjonctifs ont aussi été émises.

Toutefois, à ce jour leur relevance clinique et leur conséquence pour le traitement n'est pas claire.

En conclusion, une meilleure connaissance des mécanismes physiopathologiques des télangiectasies pourrait améliorer le succès thérapeutique, réduire les échecs et les récidives. ■

Aucun article ou résumé dans cette revue ne peut être reproduit sous forme d'imprimé, photocopie, microfilm ou par tout autre procédé sans l'autorisation expresse des auteurs et de l'éditeur. Editions Phlébologiques Françaises
No article or abstract in this journal may be reproduced in the form of print, photocopy, microfilm or any other means without the express permission of authors and the editor. Editions Phlébologiques Françaises

Pigmentations iatrogènes en phlébologie. Éléments prédictifs des pigmentations, importance du phototype.

J.-P. Gobin., F. Bastos

En Phlébologie l'hyperpigmentation post-inflammatoire (HPI) n'est pas réservée aux suites de sclérothérapie, mais s'observe également après chirurgie d'exérèse ou les traitements thermiques.

Néanmoins la persistance d'un sclérus dans la veine traitée, parfois pendant plusieurs mois avant sa transformation est incontestablement un facteur d'aggravation de l'HPI.

L'HPI se manifeste typiquement par des « plaques » dans la même distribution que le processus inflammatoire initial.

L'emplacement de l'excès de pigment dans les couches de la peau déterminera sa coloration.

- **L'HPI épidermique** apparaît brun clair, brun ou brun foncé et peut prendre des mois à des années pour disparaître sans traitement.
- **L'HPI dermique** a un aspect gris-bleu et peut être soit définitive (tatouage naturel) ou s'atténuer progressivement sur une période de temps prolongée si elle n'est pas traitée.

L'intensité de l'HPI est très souvent en corrélation avec le grade du phototype, en particulier du stade Fitzpatrick IV à VI, bien que des études soient nécessaires pour confirmer cette constatation.

En outre, l'HPI peut s'aggraver sous l'influence des rayons ultraviolets (UV) et/ou si l'inflammation persiste (rôle du sclérus persistant).

L'HPI résulte de la surproduction de mélanine ou d'une dispersion irrégulière de pigment après inflammation. Il est très probable que les mélanocytes produisent plus de mélanine chez les patients de phototype élevé (IV, V et VI).

***Lors d'une HPI niveau de l'épiderme*, il y a une augmentation de la production et le transfert de mélanine aux kératinocytes avoisinants.**

Bien que le mécanisme exact soit relativement inconnu, l'augmen-

Aucun article ou résumé dans cette revue ne peut être reproduit sous forme d'imprimé, photocopie, microfilm ou par tout autre procédé sans l'autorisation expresse des auteurs et de l'éditeur. Editions Phlébologiques Françaises
No article or abstract in this journal may be reproduced in the form of print, photocopy, microfilm or any other means without the express permission of authors and the editor. Editions Phlébologiques Françaises

tation de l'activité des mélanocytes semble être stimulée par des prostanoïdes, des cytokines, des chimiokines, et d'autres médiateurs de l'inflammation qui sont libérés pendant le processus inflammatoire.

De nombreuses études ont mis en évidence les propriétés de stimulation des mélanocytes par les leucotriènes (LT) tels que les LT C4 et LT-D4, les prostaglandines E2 et D2, le thromboxane-2, l'interleukine -1, IL-6,

***L'HPI dans le derme* résulte de dommages induits par l'inflammation aux kératinocytes de la couche basale, qui libèrent de grandes quantités de mélanine.**

Le pigment libre est ensuite phagocyté par les macrophages, dans le derme supérieur et produit un aspect gris-bleu à la peau au site de la lésion. ■