Aucun article ou résumé dans cette revue ne peut être reproduit sous forme d'imprimé, photocopie, microfilm ou par tout autre procédé sans l'autorisation expresse des auteurs et de l'éditeur. Editions Phlébologiques Françaises
No article or abstract in this journal may be reproduced in the form of print, photocopy, microfilm or any other means without the express permission of authors and the editor. Editions Phlébologiques Françaises

Ultrasons et Phlébologie

Sous la direction de
Jean-Jérôme Guex et Claudine Hamel-Desnos

La rédaction de PAV est heureuse de vous offrir un BONUS du livre « USEP ».

« Le bilan ultrasonore des thromboses veineuses profondes des membres inférieurs ».

par Olivier Pichot

Sous l'égide de la Société Française de Phlébologie

SOCIÉTÉ FRANÇAISE DE PHLÉBOLOGIE

Éditions Phlébologiques Françaises - Paris

Aucun article ou résumé dans cette revue ne peut être reproduit sous forme d'imprimé, photocopie, microfilm ou par tout autre procédé sans l'autorisation expresse des auteurs et de l'éditeur. Editions Phlébologiques Françaises
No article or abstract in this journal may be reproduced in the form of print, photocopy, microfilm or any other means without the express permission of authors and the editor. Editions Phlébologiques Françaises

Le bilan ultrasonore des thromboses veineuses profondes des membres inférieurs

O. Pichot

Le diagnostic de thrombose veineuse profonde (TVP) repose actuellement essentiellement sur l'écho-doppler (ED).

La phlébographie, qui est longtemps restée le gold-standard, n'est plus utilisée, ni en routine clinique ni dans le cadre des essais thérapeutiques.

Les situations cliniques faisant appel à l'ED incluent essentiellement les suspicions cliniques de TVP et d'embolie pulmonaire (EP), mais aussi le contrôle après traitement, et les suspicions de récidives.

Il est toujours fondamental d'intégrer l'examen ED dans une démarche diagnostique prenant en compte la probabilité clinique, estimée par différents scores qui s'adressent aux TVP et aux EP. [1, 2]

Ainsi, le recours à l'ED en première intention pour le diagnostic des TVP est une recommandation de grade 1A pour l'AVF (American Venous Forum) et de grade 1B en cas de forte probabilité clinique pour l'ACCP (American College of Chest Physicians). [3, 4]

Méthodologie de l'examen écho-Doppler

L'ED permet une analyse morphologique et hémodynamique précise des veines des membres inférieurs.

Cette technique est aussi applicable à l'examen des veines pelviennes et abdominales (et des membres supérieurs).

La méthodologie de l'examen a été largement décrite dans différents documents de consensus. [3, 5, 6]

L'examen des veines profondes utilise des sondes de plus basse fréquence que pour l'examen des veines superficielles ; idéalement une sonde micro convexe (ou linéaire) de 5 à 8 MHz pour l'exploration des veines des membres inférieurs et une sonde curvilinéaire de basse fréquence, pour l'exploration des veines abdomino-pelviennes et aussi en cas d'exploration difficile chez les patients obèses en particulier.

Les patients sont installés en décubitus dorsal pour l'examen du tronc collecteur. L'exploration des veines jambières, et parfois de la veine poplitée est réalisée dans de meilleures conditions techniques dans la position assise jambes pendantes qui augmente la réplétion du système veineux.

Le diagnostic des TVP fait appel à des signes directs : la visualisation du thrombus, et à des signes indirects : l'incompressibilité de la veine thrombosée et l'étude des conséquences hémodynamique de la thrombose.

L'examen ED peut être exhaustif incluant l'exploration de l'ensemble du réseau veineux profond des membres inférieurs, y compris les veines jambières et les veines iliaques et cave, ou se limiter au seul test de compression réalisé au niveau de deux sites : le creux poplité et l'aine. [7]

Cet examen très simplifié, qui explore de façon segmentaire la veine poplitée et la veine fémorale commune, méconnait les éventuelles thromboses isolées des veines jambières (et des veines iliaques), dont on connaît le risque d'extension secondaire.

De ce fait, l'usage de cette méthodologie diagnostique suppose en cas de négativité de

Aucun article ou résumé dans cette revue ne peut être reproduit sous forme d'imprimé, photocopie, microfilm ou par tout autre procédé sans l'autorisation expresse des auteurs et de l'éditeur. Editions Phlébologiques Françaises
No article or abstract in this journal may be reproduced in the form of print, photocopy, microfilm or any other means without the express permission of authors and the editor. Editions Phlébologiques Françaises

l'examen, la réalisation d'un nouvel examen différé d'environ une semaine.

Aspects ED d'une veine normale

Une veine normale présente des parois fines avec souvent des valves bien visibles et mobiles. **(Fig. 1)**

La lumière veineuse est le plus souvent vide d'écho à la condition de vitesses circulatoires suffisantes.

En cas de flux lents, observés chez des patients immobiles, une échogénicité du sang circulant peut apparaître ; celle-ci s'efface avec la réalisation d'une manœuvre de chasse veineuse ou avec les mouvements du patient, qui mettent en mouvement la colonne sanguine. **(Fig. 2)**

Fig. 1 : Veine poplitée normale (coupe longitudinale) : valve bien visible.

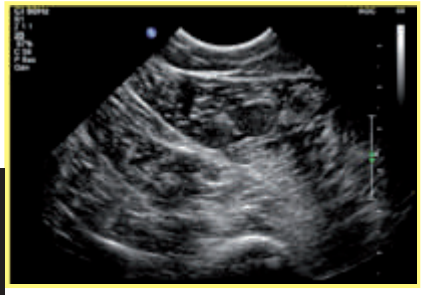

Fig. 2 : Mollet (coupe transverse) : a) échogénicité du sang circulant au niveau des veines soléaires, b) disparaissant complètement après chasse veineuse.

Cette échogénicité liée à la présence d'agrégats érythrocytaires ou plaquettaire est physiologique.

Elle est classiquement plus marquée chez les femmes enceintes en fin de grossesse.

Elle est pratiquement constamment visible avec l'usage de sondes échographiques de très haute fréquence (15-18 MHz).

Dans tous les cas, son caractère homogène et évanescent permet de la distinguer de l'échogénicité des thrombus veineux.

La réalisation de la manœuvre de compression est un élément clé de l'examen ED.

Elle vise à comprimer la veine examinée pour en vérifier la vacuité.

On exerce par l'intermédiaire de la sonde d'échographie une pression suffisante pour comprimer légèrement les parois de l'artère adjacente.

Si la veine est normale, vide de toute thrombose, les parois de la veine se collabent complètement. **(Fig. 3)**

Sur le plan hémodynamique, le flux spontané chez un patient couché est lent au niveau des veines poplitées et fémorales.

Il augmente de façon très significative lors de la manœuvre d'augmentation du flux, provoquée par la compression des masses musculaires distales.

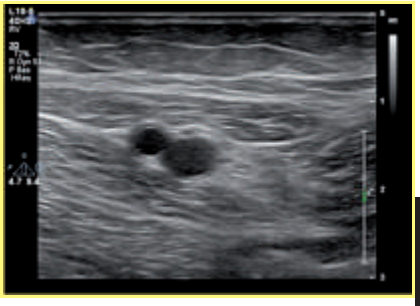

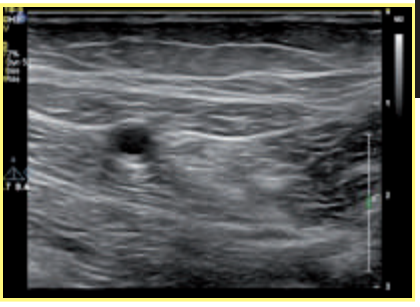

Fig. 3 : Veine fémorale normale (coupe transverse) : aspect échographique : a) avant et b) après compression.

Aucun article ou résumé dans cette revue ne peut être reproduit sous forme d'imprimé, photocopie, microfilm ou par tout autre procédé sans l'autorisation expresse des auteurs et de l'éditeur. Editions Phlébologiques Françaises
No article or abstract in this journal may be reproduced in the form of print, photocopy, microfilm or any other means without the express permission of authors and the editor. Editions Phlébologiques Françaises

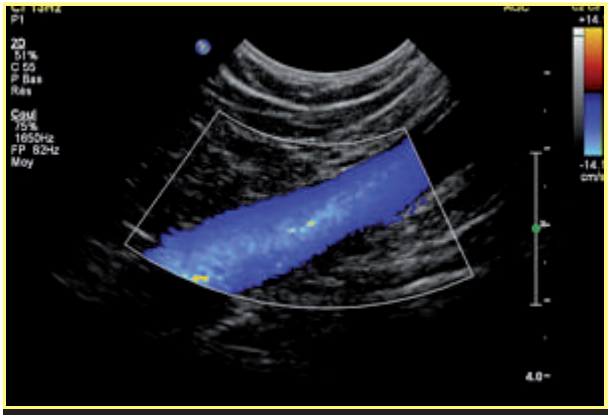

Fig. 4 : Veine poplitée (coupe longitudinale, mode couleur) : augmentation des vitesses circulatoires après manœuvre de compression du mollet et remplissage homogène de la lumière veineuse.

On observe alors un remplissage couleur homogène de la lumière veineuse, et, en mode pulsé, une augmentation des vitesses circulatoires avec une pente aigue du profil de vitesses. **(Fig. 4)**

On observe en revanche au niveau des veines iliaques et fémorales communes un flux spontané modulé par les mouvements respiratoires.

On ne mesure habituellement aucun flux spontané au niveau des veines jambières chez les patients installés en position assise.

Signes écho-doppler de TVP

Les TVP apparaissent classiquement de façon asymptomatique au niveau d'un « nid valvulaire » pour s'étendre ensuite selon une cinétique vraisemblablement variable selon les patients. **(Fig. 5)**

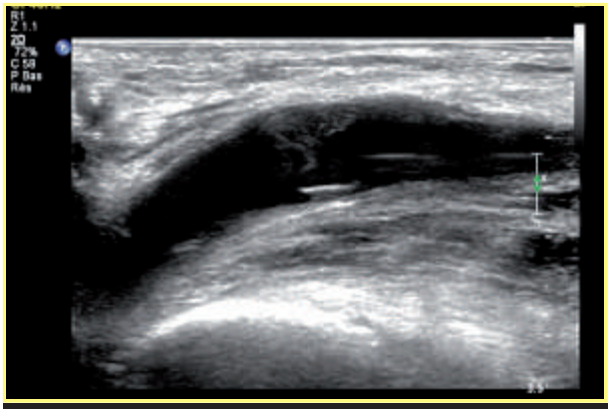

Fig. 5 : Veine poplitée (coupe longitudinale) : thrombus naissant au niveau d'un « nid valvulaire ».

Elles peuvent entrainer une obstruction partielle ou totale de la veine, et présenter une extension très variable elle aussi.

On peut de fait, rencontrer tous les intermédiaires entre des TVP segmentaires et non obstructives, et des thromboses très étendues et obstructives dont les conséquences cliniques seront bien entendu très différentes.

Il faut aussi garder à l'esprit que les veines profondes sont souvent dupliquées voir tripliquées à l'étage sous crural, et qu'il existe des variations anatomiques au niveau des veines fémorales en particulier, tous facteurs susceptibles de moduler les conséquences hémodynamiques des TVP.

Au stade très précoce des TVP, le thrombus est hypoéchogène et c'est souvent l'hyper échogénicité du sang circulant qui permet paradoxalement de le mettre directement en évidence. Il est souvent mobile dans la lumière veineuse et n'est pas obstructif.

Au stade aigu, la veine occluse apparaît dilatée, comblée par un thrombus plus ou moins échogène selon l'âge du thrombus.

Si le thrombus n'est pas totalement occlusif, ce qui est souvent le cas dans sa partie distale, il peut apparaître mobile au sein de la lumière de la veine non, ou peu dilatée.

On peut dans certains cas, observer plusieurs strates d'échogénicité variables au sein du thrombus, fortement évocatrices d'une extension de la thrombose par poussées successives. **(Fig. 6)**

En cas de thrombose aigue obstructive la veine se révèle incompressible.

Fig. 6 : Veine poplitée (coupe longitudinale) : thrombus non obstructif à sa terminaison avec plusieurs strates d'échogénicité variables.

Aucun article ou résumé dans cette revue ne peut être reproduit sous forme d'imprimé, photocopie, microfilm ou par tout autre procédé sans l'autorisation expresse des auteurs et de l'éditeur. Editions Phlébologiques Françaises
No article or abstract in this journal may be reproduced in the form of print, photocopy, microfilm or any other means without the express permission of authors and the editor. Editions Phlébologiques Françaises

Une compressibilité partielle peut être observée si le thrombus n'occupe pas toute la lumière veineuse, ou si le thrombus présente une certaine élasticité, ce qui est fréquent en cas de thrombose récente.

Au plan hémodynamique, aucun flux n'est bien sûr enregistrable au niveau de lumière de la veine en cas de thrombose obstructive.

Si le thrombus n'est pas totalement obstructif, on peut visualiser en écho-doppler couleur un flux autour du thrombus, avec des vitesses circulatoires généralement diminuées. **(Fig. 7)**

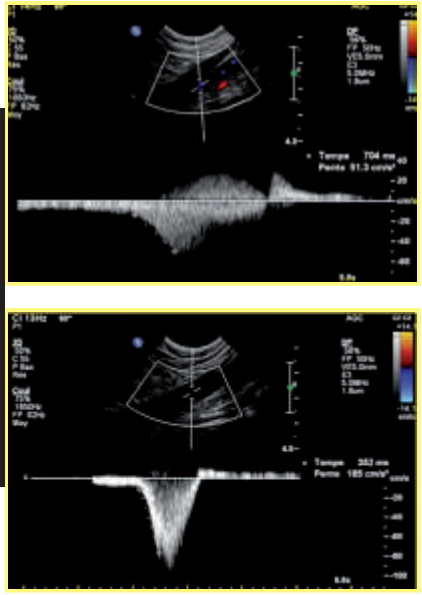

Fig. 7 : Veine poplitée (coupe longitudinale, mode couleur et pulsé) : a) Persistance d'un flux autour du thrombus avec ralentissement des vitesses circulatoires lors de la manœuvre de chasse. b) Flux normal dans la veine controlatérale.

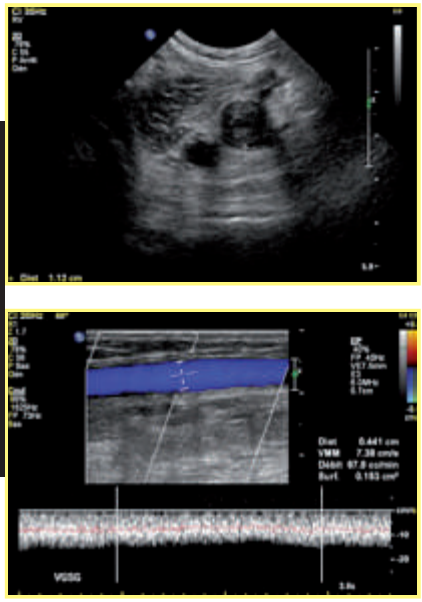

Fig. 8 : a) Veine poplitée (coupe transverse) : thrombose aigue obstructive b) Grande veine saphène homolatérale (coupe longitudinale, mode couleur et pulsé) : flux continu avec hyperdébit compensateur

En amont du thrombus, si la veine est restée perméable, les vitesses circulatoires sont elle aussi ralenties.

Une suppléance hémodynamique à l'obstruction peut mettre en jeu un axe veineux profond resté perméable, ou la grande veine saphène en cas de thrombose sous crurale. On observe alors un débit élevé dans ces veines collatérales qui présentent souvent un flux continu. **(Fig. 8)**

Au fil de l'évolution, le thrombus va se modifier jusqu'à une lyse complète ou partielle qui s'accompagne alors d'une transformation fibreuse du thrombus résiduel.

A un stade subaigu, la veine thrombosée retrouve son calibre habituel, le thrombus devient plus échogène et perd toute élasticité.

Une recanalisation partielle s'installe avec l'apparition de zones circulantes au sein ou en périphérie du thrombus. **(Fig. 9)**

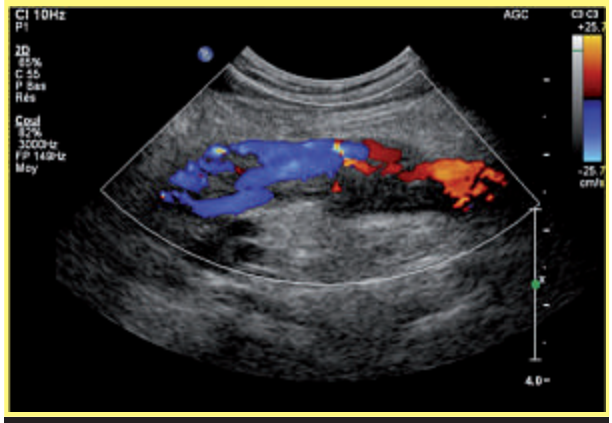

Fig. 9 : Veine poplitée (coupe longitudinale, mode couleur) : recanalisation partielle du thrombus avec plusieurs chenaux perméables

Conduite de l'examen ED

L'examen ED peut être exhaustif, ou limité à un test de compression en quatre points au niveau des veines poplitées et fémorales communes. [7]

Cette dernière pratique a l'avantage de la simplicité avec des performances diagnostic satisfaisantes à la condition de réaliser un examen de contrôle après une semaine si l'examen initial est négatif, et/ou de coupler cet ED simplifié avec les résultats d'un autre examen tel que le dosage des D-dimères, la prise en compte de la probabilité clinique restant toujours impérative.

Aucun article ou résumé dans cette revue ne peut être reproduit sous forme d'imprimé, photocopie, microfilm ou par tout autre procédé sans l'autorisation expresse des auteurs et de l'éditeur. Editions Phlébologiques Françaises
No article or abstract in this journal may be reproduced in the form of print, photocopy, microfilm or any other means without the express permission of authors and the editor. Editions Phlébologiques Françaises

Il semble logique d'avoir dans tous les cas une attitude pragmatique et de toujours se référer à la clinique en prenant en compte l'indication de l'examen, le contexte médical du patient et la probabilité clinique.

En cas de douleur du mollet, un examen simplifié est de peu d'intérêt tant il est évident qu'il méconnaîtra les thromboses isolées des veines jambières.

Un examen exhaustif de ces dernières, guidé par la topographie de la douleur s'impose. En revanche, si l'examen des veines jambières et du tronc collecteur sous crural est négatif, un examen associé des veines iliaques et cave n'apparaît pas justifié.

Face à une suspicion d'embolie pulmonaire, l'objectif est de rechercher un foyer emboligène.

Il est nécessaire dans ce cadre de réaliser un examen ED veineux exhaustif des membres inférieurs, y compris les veines jambières, ainsi que des veines iliaques et cave.

Selon le contexte clinique, et si ce bilan initial est négatif, il faut savoir rechercher aussi une thrombose au niveau du système cave supérieur chez les patients porteurs d'un cathéter veineux central, des veines ovariques dans un contexte post-partum, etc.

Le plus souvent, et en particulier en cas de suspicion d'EP, l'ED s'intègre dans un algorithme décisionnel qui intègre la probabilité clinique et le résultat d'autres examens complémentaires.

Les modalités de la prise en charge des patients doivent aussi être prise en compte, en particulier le fait que les patients soient hospitalisés ou non, et bien sûr aussi la disponibilité des examens complémentaires.

Des algorithmes détaillés ont été décrits dans le 9e consensus de l'ACP en 2012 tant pour le diagnostic des TVP que pour celui des EP. [4]
Les figures 10 et 11 présentent les algorithmes simplifiés proposés par la société française de médecine vasculaire. [5]

Ainsi, et en particulier, en cas de faible probabilité clinique de TVP, un simple dosage des D-dimères peut permettre s'il est négatif d'exclure le diagnostic de TVP avec une bonne fiabilité et d'économiser ainsi la réalisation d'un examen ED.

En cas de suspicion d'EP avec une forte probabilité clinique, la mise en évidence d'une TVP proximale conforte le diagnostic avec une excellente fiabilité, ce qui n'est pas le cas de la seule découverte d'une TVP distale.

Fig. 10 : Algorithme de prise en charge des TVP chez les patients externes.

Fig. 11 : Algorithme de prise en charge des EP.

Diagnostic différentiel

Si l'examen ED se doit d'explorer le système veineux, mais il permet aussi l'étude des tissus de voisinage.

Si l'ED veineux ne montre pas de TVP, et peut mettre en évidence différentes pathologies

Aucun article ou résumé dans cette revue ne peut être reproduit sous forme d'imprimé, photocopie, microfilm ou par tout autre procédé sans l'autorisation expresse des auteurs et de l'éditeur. Editions Phlébologiques Françaises
No article or abstract in this journal may be reproduced in the form of print, photocopy, microfilm or any other means without the express permission of authors and the editor. Editions Phlébologiques Françaises

responsables de la symptomatologie douloureuse ou d'un œdème des membres inférieurs qui a fait suspecter une TVP. [8]

Parmi les diagnostics différentiels, on peut devant une douleur du mollet, mettre en évidence la rupture d'un kyste synovial poplité, une déchirure musculaire, une pathologie tumorale, etc. **(Fig. 12)**

En cas d'œdème, l'étude échographique des tissus superficiels peut orienter sur la nature de l'œdème avec notamment en cas d'œdème lymphatique un épaississement du derme et du tissu sous cutané où l'on peut visualiser des lacs lymphatiques. [9]

En cas de dermo-hypodermite, il existe souvent une zone anéchogène entre le derme et le tissu sous cutané. **(Fig. 13)**

Dans le cas des œdèmes d'origine veineuse, l'ED peut permettre de mettre en évidence une insuffisance veineuse chronique (CEAP C3) en rapport avec une insuffisance veineuse superficielle ou un syndrome post thrombotique, mais bien sûr dans ce dernier cas il ne faut pas méconnaitre une possible récidive thrombotique.

Un œdème veineux peut aussi être en rapport avec un syndrome obstructif lié à une compression veineuse extrinsèque dont on peut préciser le niveau et la nature de l'obstacle. **(Fig. 14)**

On peut aussi être conduit à mettre évidence une malformation vasculaire dont on précisera là encore le type.

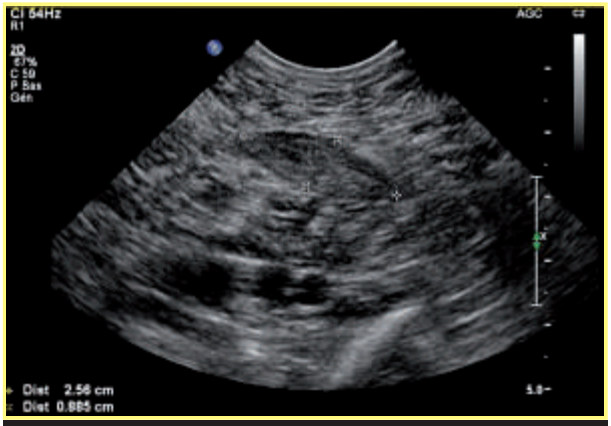

Fig. 12 : Mollet (coupe transverse) : hématome en rapport avec une désinsertion du muscle gastrocnémien interne.

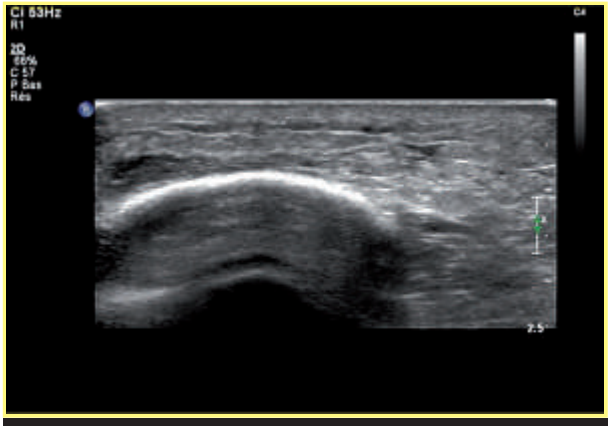

Fig. 13 : Aspect du tissu sous cutané chez un patient présentant un lymphœdème.

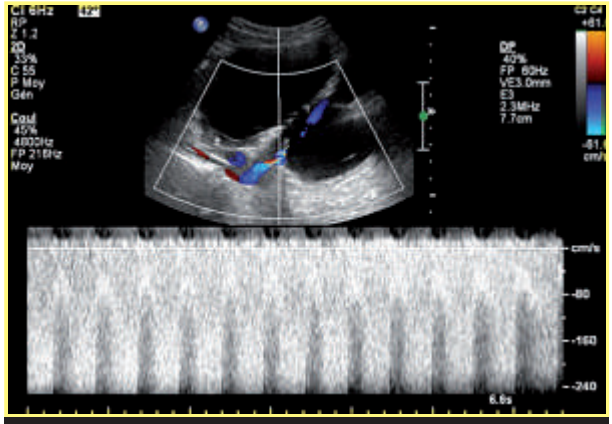

Fig. 14 : Veine iliaque externe (coupe longitudinale, mode couleur et pulsé) : sténose par compression extrinsèque (lymphocèle) avec élévation des vitesses circulatoires.

Spécificités de l'examen ED

Thromboses veineuses jambières

A niveau jambier, les thromboses peuvent intéresser les veines jambières, essentiellement les veines fibulaires et tibiales postérieures, et aussi les veines musculaires, gastrocnémiennes et soléaires.

Chacun de ces axes veineux doit d'abord être bien identifié anatomiquement en référence aux structures osseuses et aux artères correspondantes, puis suivi sur tout son trajet en exerçant de proche en proche une série de manœuvres de compression.

La compression par la sonde peut être douloureuse et il est indispensable d'exercer en même temps une contre pression manuelle du mollet qui facilite l'examen et le rend moins inconfortable pour le patient.

Il est important d'exercer la compression à la face postéro-médiale de la jambe et dans un axe

Aucun article ou résumé dans cette revue ne peut être reproduit sous forme d'imprimé, photocopie, microfilm ou par tout autre procédé sans l'autorisation expresse des auteurs et de l'éditeur. Editions Phlébologiques Françaises
No article or abstract in this journal may be reproduced in the form of print, photocopy, microfilm or any other means without the express permission of authors and the editor. Editions Phlébologiques Françaises

oblique de façon à pouvoir comprimer la veine examinée contre le plan dur constitué par le tibia, le péroné et la membrane interosseuse, et sans que la compression soit limitée par les reliefs osseux.

Les thromboses jambières et en particulier musculaires sont souvent douloureuses et si l'exploration peut être orientée par le site précis de la douleur, il convient toutefois de rester exhaustif dans la réalisation de l'examen.

Thromboses veineuses iliaques et caves

L'étage abdomino-pelvien est généralement considéré comme mal accessible à l'exploration ED, ce qui reste vrai dans certaines conditions : contexte post opératoire, patients obèses, etc. [10]

Le plus souvent, les veines iliaques et caves peuvent être examinées sur tout leur trajet. Si besoin, les patients peuvent être installés en décubitus latéral.

Il convient de ne pas se limiter à une analyse en coupes transverses, mais d'associer des coupes longitudinales qui permettent de suivre les veines iliaques et la veine cave sur tout leur trajet.

L'utilisation de l'imagerie d'harmonique optimise de façon très significative la qualité des images obtenues.

La manœuvre de compression n'est pas toujours réalisable et dans ce cas, la vacuité de la veine doit être vérifiée par l'étude du flux en mode couleur ou énergie.

Si le flux spontané est trop lent pour être visualisé dans de bonnes conditions, une manœuvre d'augmentation doit être réalisée par la compression des masses musculaires de la cuisse.

Ici, l'étude des signes hémodynamiques indirects au niveau des veines fémorales communes est de première importance, en particulier si le recueil des signes directs est difficile ou si ces derniers sont mal interprétables.

En cas d'obstacle iliaque (et/ou cave), on observe généralement une disparition ou une diminution de la modulation respiratoire du flux de la veine fémorale, voire l'apparition d'un flux continu. **(Fig. 15)**

On constate aussi lors de la manœuvre d'augmentation du flux une diminution des vitesses circulatoires.

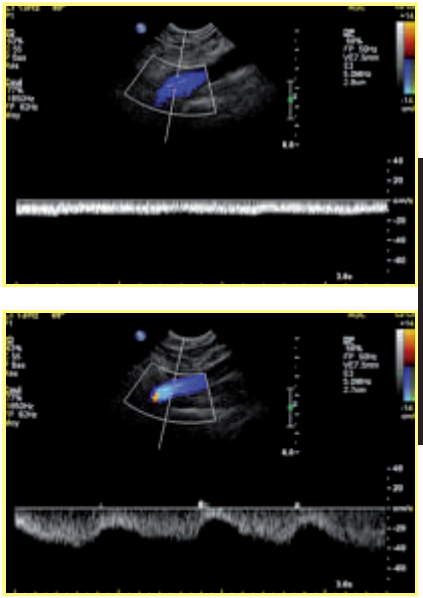

Fig. 15 : Veine fémorale commune (coupe longitudinale, mode pulsé) : a) flux continu avec diminution des vitesses circulatoires. b) flux controlatéral normal.

Une collatéralité veineuse superficielle (sus pubienne, sous cutanée abdominale), ou profonde (latéro-utérine, lombaire ascendante) identifiable en ED, peut apparaître progressivement en cas d'obstruction persistante.

Dépistage des TVP

Il peut être utile ou nécessaire dans certaines circonstances de dépister une thrombose veineuse profonde.

En cas de thrombose veineuse superficielle, le risque de présenter une TVP associée est d'environ 25 % et justifie un examen de dépistage. [11]

Celui-ci doit être conduit de façon habituelle mais il faut avoir à l'esprit les différents types de TVP rencontrées dans ce cadre.

Il peut s'agir une TVP indépendante de la TVS, mais aussi d'une extension de la TVS au réseau veineux profond via la jonction saphéno-fémorale ou poplité, ou une perforante.

Le dépistage des TVP dans les suites d'une chirurgie n'est plus recommandé. [12]

Il peut sans doute encore s'envisager au cas par cas dans les suites d'une chirurgie à risque élevé de TVP, et/ou à risque thrombotique personnel élevé, et chez des patients ne pouvant pas bénéficier d'une prévention anti-thrombotique optimale.

Aucun article ou résumé dans cette revue ne peut être reproduit sous forme d'imprimé, photocopie, microfilm ou par tout autre procédé sans l'autorisation expresse des auteurs et de l'éditeur. Editions Phlébologiques Françaises
No article or abstract in this journal may be reproduced in the form of print, photocopy, microfilm or any other means without the express permission of authors and the editor. Editions Phlébologiques Françaises

Dans ce cadre, il est impératif de réaliser un examen exhaustif et qui doit viser à être aussi spécifique que possible.

A ce titre, il a été montré que les thrombus à l'étage jambier présentent en cas de TVP aigüe un diamètre d'au moins 5 mm, ce qui doit constituer une valeur de référence pour éviter le risque de faux positif souvent été reproché à l'ED. [13]

Exploration des thromboses inhabituelles

Thromboses suspendues

La thrombose peut dans certains cas n'intéresser qu'un court segment de veine.

Contrairement au cas habituel des thromboses étendues progressivement au tronc collecteur à partir des veines jambières, certaines thromboses peuvent être issues des veines fémorale profonde ou iliaque interne et apparaître isolées au niveau des veines fémorales et iliaque communes.

Parfois le thrombus est véritablement suspendu, accolé à la paroi veineuse sur une courte distance. **(Fig. 16)**

Cet aspect peut faire suspecter une TVP secondaire à une pathologie carcinologique, d'autant plus qu'il existe plusieurs sites thrombotiques concomitants.

Il n'a cependant pas été observé de différence de localisation anatomique des TVP chez les patients qui ont présenté ou pas de pathologie carcinologique après le diagnostic initial de la TVP. [14]

Fig. 16 : Veine poplitée (coupe longitudinale) : thrombus suspendu.

Thrombose des veines plantaires

Les thromboses des veines plantaires constituent une entité mal connue des médecins et à ce titre sous diagnostiquée.

Une douleur plantaire inexpliquée ou survenant chez un patient aux antécédent de TVP doit conduire à examiner les veines plantaires, dans le prolongement des veines tibiales postérieurs souvent thrombosées elles aussi dans la région rétro malléolaire.

Les veines plantaires sont identifiées sur le plan anatomique par leur continuité avec les veines tibiales postérieures et par l'artère plantaire qui les accompagne. **(Fig. 17)**

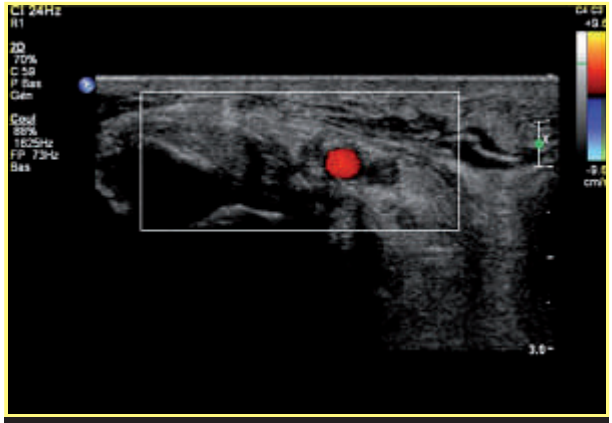

Fig. 17 : Veines plantaires (coupe transverse, mode couleur) : thrombose des 2 veines plantaires.

Thrombose et variation anatomique du réseau veineux profond

La veine poplitée peut se prolonger à la face postérieure de la cuisse et rejoindre la veine fémorale profonde, avec une veine fémorale généralement hypoplasique, voire la veine iliaque interne en cas de veine sciatique persistante.

Dans ces cas, une thrombose poplitée peut se prolonger à la face postérieure de la cuisse alors que la veine fémorale apparaît normalement perméable.

Il est donc nécessaire de toujours suivre la veine thrombosée sur toute sa longueur, et en continuité et de toujours visualiser l'extrémité supérieure du thrombus.

Aucun article ou résumé dans cette revue ne peut être reproduit sous forme d'imprimé, photocopie, microfilm ou par tout autre procédé sans l'autorisation expresse des auteurs et de l'éditeur. Editions Phlébologiques Françaises
No article or abstract in this journal may be reproduced in the form of print, photocopy, microfilm or any other means without the express permission of authors and the editor. Editions Phlébologiques Françaises

Les agénésies de la veine cave inférieure (VCI) se compliquent volontiers de thrombose des veines iliaques. [15]

Là encore, en cas de thrombose iliaque, il importe de toujours explorer la VCI sur tout son trajet.

Suivi des TVP

Après la phase aigüe, le thrombus va se lyser de façon plus ou moins complète, et plus ou moins rapide, avec la persistance ou non de séquelles pariétales et/ou endoluminales.

Ainsi, au cours du suivi, on peut observer différentes évolutions du thrombus avec tous les intermédiaires entre une lyse complète avec restitution ad integrum de la veine thrombosée sans aucune séquelle décelable et la persistance d'une obstruction de la veine qui fait alors souvent l'objet d'une rétraction pariétale et dont la lumière est comblée par un matériel fibreux hyperéchogène. **(Fig. 18)**

Néanmoins, actuellement, ni les modalités du traitement ni sa durée ne prennent en compte les aspects évolutifs du thrombus. [16]

De ce fait, le suivi ED des TVP pendant la durée du traitement est de peu d'intérêt.

En revanche, il est utile de réaliser un ED à l'issue du traitement.

Cet examen permet de caractériser précisément les séquelles anatomiques hémodynamiques de la thrombose avec comme objectif d'en déduire les éventuelles implications thérapeutiques, de participer à l'évaluation du risque de récidive, et surtout, de faciliter le diagnostic d'une récidive éventuelle.

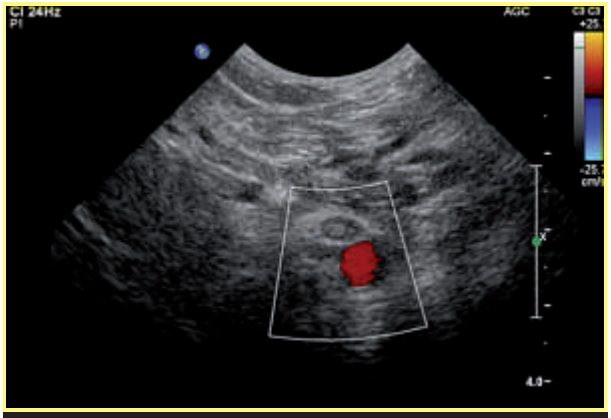

Fig. 18 : Veine poplitée (coupe transverse) : Involution fibreuse de la veine poplitée.

Il existe toutefois des situations cliniques où une surveillance peut être proposée, essentiellement chez des patients non traités par anti-thrombotiques.

C'est le cas par exemple des patients présentant une TVP distale et une contre-indication aux anticoagulant, en milieu neurochirurgical par exemple, chez lesquels une surveillance ED peut être une alternative à la mise en place d'emblée d'une interruption partielle de la VCI.

Le nouvel essor des traitements invasifs des thromboses veineuses profondes, (fibrinolyse, thrombectomie mécanique) pousse aussi à une surveille ED plus étroite des patients.

Diagnostic des récidives

Le diagnostic de récidive est souvent facile quand il s'agit d'une thrombose survenant dans un nouveau territoire que l'on savait sain lors de l'épisode initial, ou lorsqu'elle survient dans le même territoire si la thrombose avait fait l'objet entre temps d'une lyse complète.

Ceci souligne toute l'importance de réaliser dans tous les cas un ED initial exhaustif, qui permet d'affirmer la thrombose mais aussi le caractère sain du reste du réseau veineux, et un ED précis en fin de traitement.

Le diagnostic de récidive peut être plus difficile s'il survient sur une veine qui est déjà le siège de séquelles post thrombotiques.

Dans ce cas, le diagnostic de récidive peut faire appel à des critères quantitatifs et/ou qualitatifs.

Prandoni a montré qu'une augmentation du calibre de la veine thrombosée de plus de 2 mm est hautement suggestive de récidive, mais seule une augmentation du calibre de la veine thrombosée de plus de 4 mm permet d'affirmer la récidive. [17, 18]

Entre 2 et 4 mm, un examen ED de contrôle différé peut être envisagé. [4]

Cette approche diagnostique nécessite de disposer de mesures préalables du diamètre antéropostérieur du thrombus résiduel, d'où l'importance de réaliser un bilan ED précis et si possible quantifié au décours du traitement de toute TVP.

Sur le plan qualitatif, une thrombose récente, avec un thrombus hypoéchogène, homogène, élastique et à contour régulier, se distingue souvent bien d'un thrombus ancien hyperéchogène, hétérogène, incompressible et

Aucun article ou résumé dans cette revue ne peut être reproduit sous forme d'imprimé, photocopie, microfilm ou par tout autre procédé sans l'autorisation expresse des auteurs et de l'éditeur. Editions Phlébologiques Françaises
No article or abstract in this journal may be reproduced in the form of print, photocopy, microfilm or any other means without the express permission of authors and the editor. Editions Phlébologiques Françaises

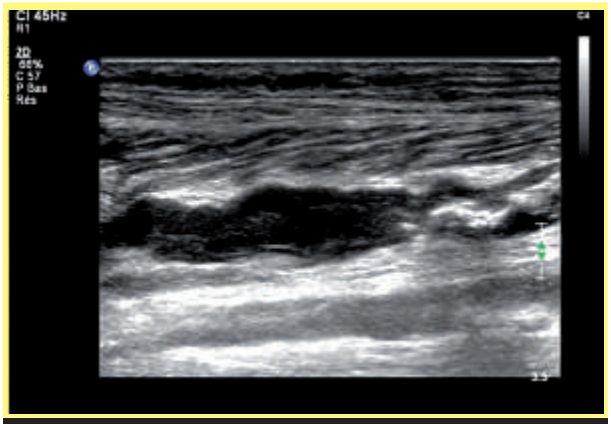

Fig. 19 : Veine fibulaire (coupe longitudinale) : récidive de TVP sur des séquelles fibreuses endoluminales pré existantes.

à contour irrégulier. De plus les éléments hémodynamiques orientent aussi le diagnostic.

Par ailleurs, l'existence de séquelles pariétales ou endoluminales de TVP, à type de fibrose associées à une TVP aigüe dans le même site ou à distance, permet de poser le diagnostic de récidive même si le premier épisode était resté asymptomatique. **(Fig. 19)**

Performances de l'écho-Doppler veineux

Les performances de l'ED ont été évaluées en comparaison avec la phlébographie considérée comme examen de référence dans des études déjà anciennes, cette dernière technique n'étant plus utilisée actuellement.

La méta analyse de Goodacre, qui a inclus 142 études et 150 cohortes de patients symptomatiques ou non, a montré une sensibilité des ultrasons pour le diagnostic des thromboses symptomatiques de respectivement 94,2 et 63,5 % pour les thromboses proximales et distales avec une spécificité dans les deux cas de 94,4 %.

Dans le cas d'examens de dépistage (thromboses asymptomatiques), la sensibilité chute à 66,7 % pour les TVP proximales, et à 39 % pour les TVP distales avec une spécificité qui reste excellente à 96,5 %. [19]

Il faut souligner que cette méta analyse a inclus différentes modalités d'utilisation des ultrasons, tant en ce qui concerne la technique que la méthodologie de l'examen : duplex mais aussi écho-doppler couleur ou test compression et aussi doppler continu et qu'elle a montré que l'usage de l'ED (mode duplex) apporte la meilleure sensibilité, et la compression la meilleure spécificité.

Il faut aussi rappeler que bon nombre d'études prise en compte dans cette méta-analyse, sont anciennes et ont utilisé un matériel ED d'ancienne génération qui fournissait une imagerie d'une qualité largement inférieure aux standards actuels.

De ce fait, la réalisation d'un examen ED avec une méthodologie rigoureuse peut en augmenter singulièrement les performances, même dans un contexte de dépistage où Elias a obtenu une sensibilité globale de l'ED de 94 % et de 92 % pour les TVP distales avec une spécificité de 89 %. [20]

La fiabilité diagnostic de l'ED a aussi été évaluée sur des critères cliniques en étudiant le nombre d'événement thromboemboliques survenant dans les suites d'un examen ED négatif.

Ainsi, le risque est compris entre 0,4 et 2,6 avec une exploration ED limitée complétée par le dosage des D-dimères et un examen de contrôle à J8. [21, 22]

Il est compris entre 0,2 et 0,8 avec une exploration ED complète. [23, 24]

Les agents de contraste ultrasonore ne sont pas utilisés en routine pour l'exploration des veines profondes, mais cette technologie complémentaire permet d'optimiser la visualisation du réseau veineux, en particulier à l'étage jambier et fémoro-poplité. [25]. Il semble logique de profiter à l'avenir de cette modalité pour optimiser les performances de l'ED dans les cas difficiles et à l'étage ilio cave. **(Fig. 20)**

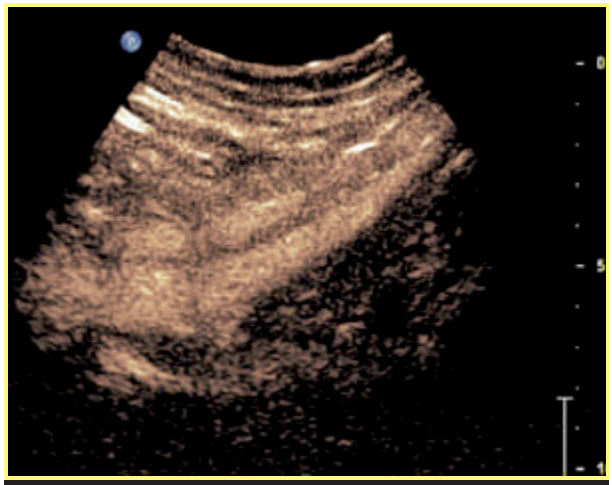

Fig. 20 : Veine iliaque et origine de la VCI (coupe longitudinale, mode contraste) après injection d'agents de contraste ultrasonore.

Aucun article ou résumé dans cette revue ne peut être reproduit sous forme d'imprimé, photocopie, microfilm ou par tout autre procédé sans l'autorisation expresse des auteurs et de l'éditeur. Editions Phlébologiques Françaises
No article or abstract in this journal may be reproduced in the form of print, photocopy, microfilm or any other means without the express permission of authors and the editor. Editions Phlébologiques Françaises

Bibliographie

[1] Wells PS., Owen C., Doucette S., Fergusson D., Tran H. Does this patient have deep vein thrombosis? JAMA. 2006 Jan 11;295(2):199-207.

[2] Le Gal G., Righini M., Roy PM., Sanchez O., Aujesky D., Bounameaux H., Perrier A. Prediction of pulmonary embolism in the emergency department: the revised Geneva score. Ann Intern Med. 2006;144:165-171.

[3] Salles-Cunha S. Duplex ultrasound scanning for acute venous disease. In: Gloviczki P, ed. Handbook of Venous Disorders: Guidelines of the American Venous Forum. Third ed. London, UK: Hodder Arnold; 2009:130-141.

[4] Bates SM., Jaeschke R., Stevens SM., Goodacre S., Wells PS., Stevenson MD., et al. Diagnosis of DVT: Antithrombotic Therapy and Prevention of Thrombosis. 9th e : American College of Chest Physicians Evidence-Based Clinical Practice Guidelines. Chest 2012;141 Suppl.2:e351S-418S.

[5] Elias A., Becker F. Standards de qualité pour la pratique de l'écho-doppler dans le cadre de la maladie thromboembolique veineuse des membres inférieurs. La lettre du médecin vasculaire. 2013, 22: 24-41.

[6] Laroche JP., Righini M., Dauzat M., Böge G., Galanaud JP., Brisot D., Nou M., Mestre S., Pérez-Martin A., Shuster I., Quéré I. Diagnostic ultrasonique de la thrombose veineuse profonde symptomatique (TVP). In Les explorations vasculaires Elsevier Masson SAS. 2014:222-41.

[7] Lensing AW., Prandoni P., Brandjes D., Huisman PM., Vigo M., Tomasella G., Krekt J., Wouter Ten Cate J., Huisman MV., Büller HR. Detection of deep-vein thrombosis by real-time B-mode ultrasonography. N Engl J Med 1989 Feb 9;320(6):342-5.

[8] Adhikari S., Zeger W. Non-thrombotic abnormalities on lower extremity venous duplex ultrasound examinations. West J Emerg Med 2015 Mar;16(2):250-4.

[9] Suehiro K., Furutani A., Morikage N., Yamashita O., Yoshimura K., and Hamano K. Routine Diagnostic Venous Ultrasound and LAS for Leg Edema of Unknown Cause. Ann Vasc Dis 2010; Vol.3, No.3;222-227.

[10] Dua A., Desai SS., Nodel A., Heller JA. The impact of body mass index on lower extremity duplex ultrasonography for deep vein thrombosis diagnosis. Ann Vasc Surg 2015 Aug;29(6):1136-40.

[11] Decousus H., Quéré I., Presles E., Becker F., Barrellier MT., Chanut M., Gillet JL., Guenneguez H., Leandri C., Mismetti P., Pichot O., Leizorovicz A. POST (Prospective Observational Superficial Thrombophlebitis) Study Group. Superficial venous thrombosis and venous thromboembolism : a large, prospective epidemiologic study. Ann Intern Med 2010 Feb 16; 152(4):218-24.

[12] Falck-Ytter Y., Francis CW., Johanson NA., Curley C., Dahl OE., Schulman S., Ortel TL., Pauker SG., Colwell CW Jr. American College of Chest Physicians. Prevention of VTE in orthopedic surgery patients: Antithrombotic Therapy and Prevention of Thrombosis, 9th ed: American College of Chest Physicians Evidence-Based Clinical Practice Guidelines. Chest 2012 Feb;141(2 Suppl):e278S-325S.

[13] Bosson JL., Riachi M., Pichot O., Michoud E., Carpentier PH., Franco A. Diameters of acute proximal and distal deep venous thrombosis of the lower limbs. Int Angiol 1998 Dec;17(4):260-7.

[14] Galanaud JP., Arnoult AC., Sevestre MA., Genty C., Bonaldi M., Guyard A., Giordana P., Pichot O., Colonna M., Quéré I., Bosson JL. OPTIMEV-SFMV Investigators. Impact of anatomical location of lower limb venous thrombus on the risk of subsequent cancer. Thromb Haemost 2014 Dec;112(6):1129-36.

[15] Parsa P., Lane JS., Barleben AR., Owens EL., Bandyk D. Congenital agenesis of inferior vena cava: a rare cause of unprovoked deep venous thrombosis. Ann Vasc Surg 2015 Jul;29(5):1017.e15-8.

[16] Stephenson EJ., Liem TK. Duplex imaging of residual venous obstruction to guide duration of therapy for lower extremity deep venous thrombosis. J Vasc Surg Venous Lymphat Disord 2015 Jul;3(3):326-32.

[17] Prandoni P., Cogo A., Bernardi E., Villalta S., Polistena P., Simioni P., Noventa F., Benedetti L., Girolami A. A simple ultrasound approach for detection of recurrent proximal-vein thrombosis. Circulation 1993 Oct;88(4 Pt 1):1730-5.

[18] Prandoni P., Lensing AW., Bernardi E., Villalta S., Bagatella P., Girolami A. DERECUS Investigators Group. The diagnostic value of compression ultrasonography in patients with suspected recurrent deep vein thrombosis. Thromb Haemost 2002; 88(3):402-6.

[19] Goodacre S., Sampson F., Stevenson M., Wailoo A., Sutton A., Thomas S., Locker T., Ryan A. Measurement of the clinical and cost-effectiveness of non-invasive diagnostic testing strategies for deep vein thrombosis. Health Technology Assessment 2006; Vol. 10: No. 15.

[20] Elias A., Cadène A., Elias M., Puget J., Tricoire JL., Colin C., Lefebvre D., Rousseau H., Joffre F. Extended lower limb venous ultrasound for the diagnosis of proximal and distal vein thrombosis in asymptomatic patients after total hip replacement. Eur J Vasc Endovasc Surg 2004;27:438-44.

Aucun article ou résumé dans cette revue ne peut être reproduit sous forme d'imprimé, photocopie, microfilm ou par tout autre procédé sans l'autorisation expresse des auteurs et de l'éditeur. Editions Phlébologiques Françaises
No article or abstract in this journal may be reproduced in the form of print, photocopy, microfilm or any other means without the express permission of authors and the editor. Editions Phlébologiques Françaises

[21] Bernardi E., Prandoni P., Lensing AW., Agnelli G., Guazzaloca G., Scannapieco G., Piovella F., Verlato F., Tomasi C., Moia M., Scarano L., Girolami A. D-dimer testing as an adjunct to ultrasonography in patients with clinically suspected deep vein thrombosis: prospective cohort study. The Multicentre Italian D-dimer Ultrasound Study Investigators Group. BMJ 1998 Oct 17;317(7165):1037-40.

[22] Perrier A., Desmarais S., Miron MJ., de Moerloose P., Lepage R., Slosman D., Didier D., Unger PF., Patenaude JV., Bounameaux H. Non-invasive diagnosis of venous thromboembolism in outpatients. Lancet 1999 Jan 16;353(9148):190-5.

[23] Subramaniam RM., Heath R., Chou T., Cox K., Davis G., Swarbrick M. Deep venous thrombosis: withholding anticoagulation therapy after negative complete lower limb US findings. Radiology 2005 Oct;237(1):348-52.

[24] Stevens SM., Elliott CG., Chan KJ., Egger MJ., Ahmed KM. Withholding anticoagulation after a negative result on duplex ultrasonography for suspected symptomatic deep venous thrombosis. Ann Intern Med 2004 Jun 15;140(12):985-91.

[25] Smith A., Parker P., Byass O., Chiu K. Contrast sonovenography - Is this the answer to complex deep vein thrombosis imaging? Ultrasound 2016 Feb; 24(1):17-22.

Découvrez « Phlébologie Annales Vasculaires »

ON LINE