

Thromboses veineuses profondes aiguës « LET 3,4 » Traitement endovasculaire percutané par thrombectomie pharmaco-mécanique (TPM).

Acute deep vein thromboses « LET 3,4 » Percutaneous endovascular treatment by Pharmaco Mechanical Thrombectomy (PMT)

Pernes J.M.¹, Auguste M.¹, Woerli B.², Pongas D.¹,
Bouchareb A.¹, Brunet M.¹, Bryon D.¹, Coppe D.¹,
Leroux A.¹, Goyault G.²

Résumé

Les anticoagulants oraux directs sont actuellement recommandés comme traitement de première intention des thromboses aiguës des veines fémorales, iliaques et de la veine cave inférieure (« classe 3,4 » de la classification internationale « LET- Lower Extremity Thrombosis »).

Considérés comme efficaces dans la réduction des complications précoces, leur rôle positif dans la prévention de survenue d'un syndrome post-thrombotique (SPT) tardif, en rapport avec l'installation d'une hypertension veineuse, est plus limité et directement lié à un taux de re-perméabilisation médiocre, de l'ordre de 50 % à 6 mois. Des alternatives thérapeutiques plus « agressives » ont été développées visant à améliorer le taux de perméabilité immédiate, avec comme finalité une diminution du risque d'apparition d'un SPT.

La méthode, reposant sur le concept de thrombectomie pharmaco-mécanique par voie percutanée s'est progressivement imposée : elle repose sur la fragmentation et la macération du thrombus frais, obtenues par des outils dédiés mis en place par abord percutané, associés à l'instillation locale de faibles doses de drogues fibrinolytiques et à des manœuvres d'aspiration par succion. Le tout effectué au cours d'une courte période de quelques heures (technique dite « one shot », par opposition au traitement historique de type fibrinolyse locale, poursuivi généralement entre 1 et 2 jours).

Summary

Direct oral anticoagulants are currently recommended as first-line therapy for acute thrombosis of the femoral, iliac and inferior vena cava veins (class 3,4 of the « LET » - Lower Extremity Thrombosis International Classification).

Considered to be effective in reducing early complications, their positive role in preventing the occurrence of late post-thrombotic syndrome (PTS) in connection with the installation of venous hypertension is more limited and directly related to a rate of poor re-permeabilization, of the order of 50 % at 6 months.

More « aggressive » therapeutic alternatives have been developed to improve the rate of immediate permeability, with the aim of reducing the risk of developing a PTS.

The method, based on the concept of percutaneous pharmaco-mechanical thrombectomy, has gradually imposed itself: it relies on the fragmentation and maceration of fresh thrombus, obtained by dedicated tools put in place by percutaneous approach, associated with localised instillation of low doses of fibrinolytic drugs and suction maneuvers, all carried out over a short period of a few hours (technique called « one shot », as opposed to the historical treatment of local fibrinolysis type, generally pursued between 1 and 2 days).

Jean-Marc Pernes¹, Mario Auguste¹, Bernard Woerli², Dionyssi Pongas¹, Adam Bouchareb¹, Morgan Brunet¹, Dominique Bryon¹, Gérard Coppe¹, Agnès Leroux¹, Gilles Goyault².

1. Centre plaies et cicatrisations, Hôpital Privé, 92160 Antony.

2. GERCClinique de l'Orangerie, 67000 Strasbourg

j.marc.pernes@wanadoo.fr

... Le constat fréquent d'un obstacle organique méconnu sur la veine iliaque gauche, à l'origine de récurrences, est suivi de l'implantation de stents.

Dans notre expérience avec le « système PTD Trerotola », introduit par voie jugulaire, le taux de succès technique est de 95 %, atteint en moins de 3 heures, sans morbidité hémorragique, avec un taux de perméabilité à un an de 92 %.

Les recommandations contemporaines des diverses sociétés savantes suggèrent que ces techniques doivent être proposées aux sujets à faible risque hémorragique, dont la thrombose « LET 3,4 » date de moins de 3 semaines.

Mots-clés : thrombose veineuse profonde aiguë, traitement endovasculaire, thrombectomie pharmacomécanique.

... The frequent observation of an unknown organic obstacle on the left iliac vein, at the origin of recurrences, is followed by the implantation of stents.

In our experiment with the « Trerotola PTD system », introduced by jugular route, the technical success rate is 95%, reached in less than 3 hours, without bleeding morbidity, with a one-year permeability rate of 92%.

The contemporary recommendations of the various scientific societies suggest that these techniques should be offered to subjects with low hemorrhagic risk, with a « LET 3.4 » thrombosis of less than 3 weeks old.

La Doxa en vigueur

L'usage d'une terminologie anatomique précise de l'extension des thromboses veineuses profondes (TVP) des membres inférieurs est actuellement recommandé [1].

Cette classification, dite « LET », (Lower Extremity Thrombosis) distingue 4 niveaux anatomiques de la thrombose et de son extension :

- les veines surales (CLASSE 1),
- les veines fémoro-poplitées (veine poplitée-veine fémorale, remplaçant le terme ancien de fémorale superficielle -, veine fémorale profonde) (CLASSE 2),
- les veines fémorales communes et iliaques (CLASSE 3),
- la veine cave inférieure (CLASSE 4).

Les dénominations thromboses « proximales » et /ou « distales » doivent donc être abandonnées au profit de cette classification standardisée.

Quant au terme « aigu », il s'applique aux phlébites dans les 3 premières semaines de leur installation.

Les thromboses « LET 3,4 » représentent près d'un quart de la totalité des TVP (incidence globale : 1/1000/an), soit chaque année environ 100.000 nouveaux cas en Europe, dont près de 20.000 en France [2].

En pratique clinique, la finalité thérapeutique se concentre sur la prévention des complications précoces, embolie pulmonaire et récurrence de TVP.

- La réussite de cet objectif repose sur le traitement anticoagulant et les dernières recommandations internationales [3] suggèrent l'emploi des Anticoagulants Oraux Directs (AOD) (grade 2 B), dont le but est d'éteindre la génération de thrombine, prévenant ainsi l'extension du thrombus fibrino-cruorique et sa fragmentation.

- Parallèlement, le processus de fibrinolyse endogène se met en place permettant d'initialiser la re-perméabilisation des vaisseaux occlus [4-5].

À ce stade aigu, l'attention du corps médical se polarise beaucoup moins sur l'éventualité de séquelles potentielles tardives, liées à l'installation d'une insuffisance veineuse chronique, conséquence du Syndrome Post Thrombotique (SPT).

- Ce dernier, qui survient habituellement dans les deux premières années, est en relation directe avec l'hypertension veineuse résiduelle pouvant s'installer en dépit d'un traitement médical bien conduit [6-8].
- Le diagnostic et la sévérité du SPT reposent actuellement sur la mesure du score de VILLALTA [9], associant :
 - symptômes subjectifs (lourdeur, douleur, crampe, prurit, paresthésies)
 - et signes objectifs constatés à l'examen clinique (œdème, douleur à la pression des mollets, induration de la peau, hyperpigmentation, rougeur, ulcère).
- La localisation « LET 3,4 » est l'un des critères prédictifs majeurs de l'installation d'un SPT [10], du fait de l'efficacité relative du traitement anticoagulant sur la qualité de la recanalisation obtenue (moins de 50 % de re-perméabilisation observée à 6 mois).
- 5 ans après une thrombophlébite « LET 3,4 », 40 % des patients décrivent une claudication dont 15 % avec une déambulation limitée, 15 % présentent un ulcère, 100 % signalent un retentissement sur leur qualité de vie [11].
- Ainsi, par rapport aux phlébites de classe « LET 1, 2 », l'histoire naturelle des thromboses fémoro-iliaques est grevée d'un risque multiplié par 2.5 de survenue d'un SPT et de récurrence.

Thromboses veineuses profondes aiguës « LET 3,4 »

- L'efficacité du traitement anticoagulant sur les symptômes est globalement jugée comme satisfaisante par les divers protagonistes intervenant à la phase initiale.
 - Cette perception explique, en partie, le niveau minimaliste de l'information fournie aux patients, quant à la l'échéance de survenue d'un SPT.
 - La prise de conscience des insuffisances du traitement conventionnel a poussé la communauté scientifique à se focaliser sur les conséquences tardives des TVP, sous la forme
 - notamment d'une « *National call to action on TVP and PE* » aux États-Unis (spécifiant la mise de moyens pour la recherche des causes, de la prévention et du traitement) [12],
 - et de la publication régulièrement actualisée de recommandations par les diverses sociétés savantes impliquées dans la prise en charge de cette pathologie [1, 3, 11, 13].

Tout ceci conduit à s'orienter vers de nouveaux paradigmes scientifiques concernant la TVP aiguë, en la considérant de facto comme une pathologie chronique, susceptible de bénéficier de stratégies thérapeutiques potentiellement plus efficaces dans la prévention du SPT.

Rationnel pour une nouvelle stratégie

Le concept de la veine ouverte repose sur l'hypothèse selon laquelle une stratégie active d'élimination du thrombus occlusif réduirait l'incidence des récurrences et du SPT, via une perméabilité immédiate accrue des veines initialement thrombosées.

Un certain nombre de preuves s'accumule actuellement pour valider la pertinence de cette théorie :

- Les plus anciennes (années 1990) reposent sur des études prospectives comparant l'efficacité de la thrombectomie chirurgicale et le traitement médical, montrant le lien entre qualité de la re-perméation à distance et diminution de fréquence du SPT [14].
- À la chirurgie, peu utilisée, a succédé, dans les années 2000 la technique de thrombolyse pharmacologique *in situ* [15-18].
- Celle-ci repose sur l'infusion directement au sein de la thrombose d'une drogue fibrinolytique, type Urokinase ou activateurs du Plasminogène, via un cathéter introduit par accès percutané.
- Une méta analyse de 2015 [19], regroupant la totalité des études publiées sur le rôle de la thrombolyse locale (« Catheter Directed Thrombolysis » ou « CDT » dans la littérature anglo saxonne), confirme :
 - la réduction significative de l'incidence de SPT (Odds Ratio – OR : 6),
 - la qualité de lyse complète à 1 mois (OR 90),

- la supériorité observée de perméabilité des veines fémorales et iliaques à 6 mois (OR : 6) dans la population traitée par CDT,
- à 5 ans, dans l'étude randomisée CAVENT (179 des 207 sujets inclus), comparant traitement traditionnel et thrombolyse *in situ* par Alteplase (Actilyse®) en cas de TVP aiguës fémoro- iliaques datant de moins de 3 semaines, le risque absolu de SPT est réduit de 28 % dans le sous-groupe thrombolyse [20],
- les résultats à six mois d'une étude randomisée (TORPEDO Study) vont aussi dans ce sens : cette étude randomisée a été réalisée chez 169 patients symptomatiques, atteints d'une TVP proximale aiguë, évaluant l'anti-coagulation seule versus traitement pharmaco-mécanique (combinaison de thrombectomie mécanique, d'angioplastie, de stenting et de rtpA). Bien que cette étude n'ait pas retenu d'unité de mesure validée (type score de Villalta) pour la définition du SPT, elle fait toutefois état d'une diminution significative d'un syndrome post thrombotique faible ou modéré, à six mois par rapport au traitement traditionnel (4 %/25 %) [21],
- enfin, dans le travail d'Engelberger [22], évaluant une technique de thrombolyse *in situ* « facilitée » par ultrasons (système EKOS), 88 % des 87 sujets inclus dans l'étude sont indemnes de signes de SPT à un an.

Il est donc possible d'affirmer que l'état clinique est amélioré avec la stratégie visant à fragmenter, dissoudre et extraire le thrombus, et non plus seulement par l'interruption de sa propagation et le déclenchement physiologique de la fibrinolyse endogène.

La question clé est : cela peut-il s'obtenir sans risque majeur et cela s'accompagne-t-il d'une réelle différence clinique à long terme ? En d'autres termes, le rapport bénéfices/risques est-il favorable ?

Quelle alternative ?

Le risque hémorragique inhérent à la méthode de thrombolyse in situ (CDT), estimé deux fois supérieur à celui de l'anticoagulation classique, apparaît comme le revers de la médaille de cette technique, sous tendant la réticence originelle de la communauté médicale (au moins française) à sa diffusion.

Dans un registre nord- américain [23], concernant plus de 3 600 patients ayant bénéficié d'un traitement par CDT au cours de la période 2005-2010 (représentant 4 % des 90 000 patients hospitalisés et traités pour TVP « proximales »), on retrouve dans le groupe CDT respectivement :

- 5 % d'hémorragies graves,
- dont 0.9 % intra-crâniennes,
- 2.5 % d'hématomes,
- 11 % de transfusion.

Contre dans le groupe anticoagulant : respectivement 2.5 % , 0.3 % , 0.6 % , 6 %) .

D'autre part :

- la durée des interventions (2.4 jours dans l'étude de référence CAVENT et 19 heures dans celle d'Engelberger)
- et la contrainte d'une logistique lourde (abord de la veine poplitée, surveillance en unité de soins intensifs, contrôles ...)

contribuent aussi à la défiance manifestée par les prescripteurs vis-à-vis de ce mode de prise en charge.

Face à ce constat, un profond changement de philosophie s'avérait nécessaire et la recherche fondamentale s'est alors orientée vers le développement d'outils mécaniques susceptibles de détruire efficacement et rapidement le thrombus, tout en essayant de limiter au minimum le risque hémorragique iatrogène (lié à la diffusion systémique des drogues fibrinolytiques infusées in situ).

Après le temps de la CDT, est donc venu celui de la Thrombectomie Pharmaco-Mécanique (TPM) !!

La thrombectomie pharmaco-mécanique percutanée

Il existe 2 grands principes de destruction du caillot, obtenue à l'aide de cathéters introduits par abord percutané.

Le premier, « microscopique », est fondé soit sur l'effet Venturi (système ANGIOJET de Boston SC), produisant la dissolution du thrombus par jets à 400 km/h de sérum salé (suivi d'aspiration), soit sur le principe Vortex (système ASPIREX de Straub Medical), avec effet de cavitation et dépression (principe de la vis sans fin).

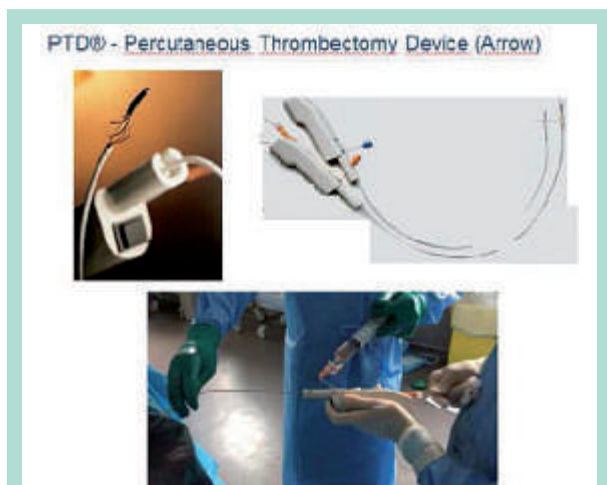

FIGURE 1 : Système de fragmentation mécanique rotationnelle PTD-Trerotola.

Le second, « macroscopique » repose sur l'emploi d'un outil mécanique rotationnel (système PTD-TREROTOLA de Arrow), sous la forme d'une cage en Nitinol tournant à haute vitesse (3 500 t/mn), fragmentant le thrombus (**Figure 1**).

L'activation des divers systèmes se fait toujours de manière centripète, dans le sens physiologique du flux veineux.

Cette action de fragmentation est systématiquement associée à l'injection in situ, simultanée ou décalée, de drogues thrombolytiques (Urokinase ou Altéplase).

Elle est entrecoupée de manœuvres d'extraction par aspiration (suction manuelle réalisée à l'aide de cathéters large lumière).

En présence d'une phlébite iliaque gauche, il est fréquent, après avoir obtenu la réouverture des veines d'amont, de constater un aspect phlébographique d'obstacle chronique de la veine iliaque commune gauche (réduction de calibre, présence de synéchies intraluminales et /ou de collatérales de dérivation), en rapport avec une compression entre l'artère iliaque primitive droite en avant et le rachis en arrière (syndrome de Cockett pour les européens, de May Turner chez les anglo-saxons), bien que d'autres types de compression existent (par exemple de la veine iliaque externe gauche par l'artère iliaque interne droite).

La présence de cette obstruction méconnue serait l'une des explications de la haute fréquence de récurrence (30 % à 5 ans), après une phlébite « idiopathique » (sans facteur déclenchant retrouvé) ; il est donc admis que sa découverte justifie l'implantation, dans la foulée, d'un ou plusieurs stents autoexpansifs en nitinol.

On dispose actuellement d'endoprothèses dédiées, possédant les caractéristiques requises à une implantation veineuse (en terme de diamètre, de force radiaire, de conformabilité).

Dans la mesure où aucune série ne décrit de critère spécifique décisionnel et que leur dépôt repose sur des critères de jugement individuels, le taux d'implantation varie dans les séries publiées de 17 à 80 %, avec semble-t-il des résultats plus favorables à distance dans les sous-groupes de patients avec stent [24-26].

La présence de cet obstacle organique constitue une prévention « naturelle » à une migration de thrombus au cours des manœuvres, justifiant l'utilisation limitée d'un dispositif d'interruption cave temporaire (25 % des cas dans la littérature).

L'efficacité des systèmes disponibles est maxima au stade de la phlébo-thrombose (thrombus fibrino- plaquettaire et fibrino- crurique observé au cours de la 1^{re} semaine) et au stade de la thrombophlébite (2^e semaine où le caillot se rétracte et adhère à la paroi) (**Figures 2 et 3**).

Au delà de ce délai de 2 semaines, la cicatrisation veineuse s'installe sous la forme d'une fibrose rétractile et de la création de néo chenaux de recanalisation.

Thromboses veineuses profondes aiguës « LET 3,4 »

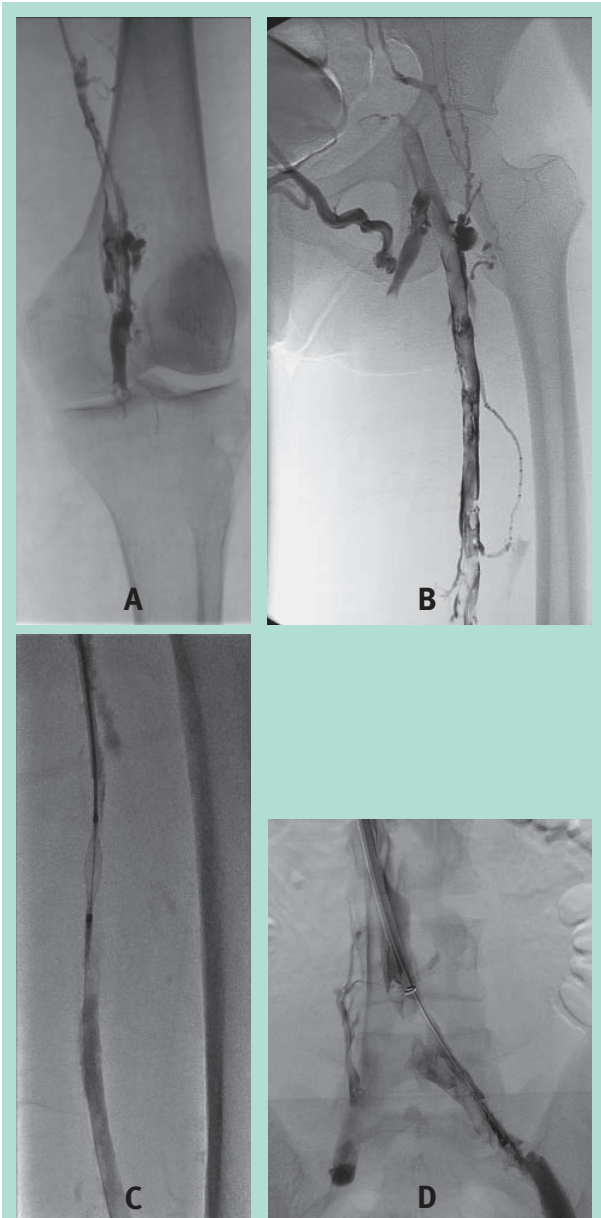


FIGURE 2 : Thrombose datant de 10 jours, fémorale, fémorale commune, iliaque gauche ; aspect avant (A et B) et après (C et D) emploi du PTD.

Les différentes familles de cathéters commercialisés ont en commun une efficacité comparable, excellente, avec un taux de lyse immédiate de l'ordre de 80 à 100 % [27]. Dans le registre PEARL [28], regroupant plus de 300 patients traités par le système « Angio Jet Power Pulse » (phases alternatives de fragmentation et de thrombolyse in situ) pour TVP aiguë « LET 3,4 », majoritairement par abord percutané poplité, 40 % sont traités en moins de 6 h et 75 % en moins de 24 heures, au prix de 4.5 % de complications hémorragiques dont 3.6 % graves ; à 1 an, la perméabilité est de 83 %.

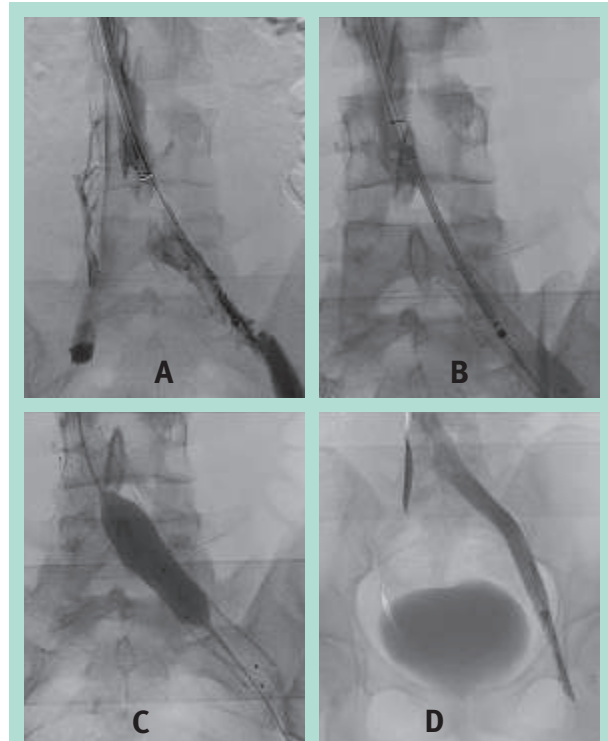


FIGURE 3 : Après traitement par PTD, mise en évidence d'un syndrome de Cockett (A), traité par implantation de Stents (B) ; expansion par inflation d'un ballon de 14 mm (C) ; aspect final (D).

Notre expérience avec le système « PTD Trerotola », introduit sous anesthésie locale, par voie jugulaire [29] (centre 1 et 2) chez 30 patients « LET 3 » (avec pour 90 % d'entre eux, une « extension » périphérique d'amont, parfois surale, toujours poplité et fémorale, soit « LET 1,2,3 »), rejoint celle de l'équipe Grenobloise [30], pionnière en France (89 patients), avec un taux de réussite immédiat de l'ordre de 95 %, une procédure réalisée en moins de 3 heures dans 100 % des cas et une morbidité très faible, en particulier de nature hémorragique (moins de 1 % de complication hémorragique, non majeure).

Cette excellente tolérance est sans doute liée aux faibles doses de thrombolytiques injectés (< 10 mg d'Actilyse) au cours de la courte durée du traitement, ainsi qu'à l'abord jugulaire pratiqué sous contrôle ultrasonique, mais également à l'appoint représenté par les manœuvres systématiques associées de succion par aspiration manuelle à l'aide d'un cathéter large lumière (10 F) ; il faut ici mentionner les excellents résultats publiés par certaines équipes [31, 32] n'utilisant que ce moyen (cathéter d'aspiration 11F, précédé de la macération du thrombus par un simple cathéter 5F « queue de cochon), sans système commercialisé de type pharmaco-mécanique, avec près de 90 % de taux de succès technique rapporté.

Dans notre série, les patients retournent dans leur structure d'hospitalisation le jour suivant, après une exploration écho-Doppler systématique.

Le taux de rethrombose précoce (< 1 mois) se situe autour de 5 %, lié à un résultat immédiat incomplet ou une pathologie médicale sous-jacente méconnue.

Comme dans la série de Rodiere et Thony [30], la perméabilité à un an est de 90 % sans apparition de signes cliniques de SPT sévère.

Ces résultats se comparent favorablement à ceux obtenus par Lee [33] et Park [34] chez 53 patients, avec une méthodologie un peu différente (abord poplité, pas de thromboaspiration manuelle, utilisation poursuivie de thrombolytiques in situ en cas de thrombus résiduel après 3 passages du système PTD, soit chez 60 % des patients...) : durée de traitement nettement plus prolongée (18 heures en cas de thrombolyse associée, 2.7 heures pour le PTD seul), succès technique et clinique de 80 %, taux de complication hémorragique de 1.5 %.

Il n'existe pas de réel consensus sur le traitement médical péri-procédure. La règle est d'associer un mois une HBPM à dose curative et 75 mg d'aspirine, avant un relais par anticoagulants par voie orale, soit de type antivitamine K, soit de type AOD.

La durée de la prise d'anticoagulant est celle recommandée par les sociétés savantes [3], après une phlébite profonde aiguë, fonction de l'éventuel facteur déclenchant retrouvé et sans justification à le poursuivre, du fait de la seule présence d'un ou plusieurs stents.

La déambulation immédiate, dès la fin du geste est indispensable.

Lorsqu'elle n'est pas possible, un système de compression veineuse pneumatique intermittente est utilisé pendant 24 heures. Il est conseillé de conserver une contention (de classe 3) pendant encore 2 ans après la recanalisation [11]. Un contrôle écho-Doppler est effectué tous les 6 mois.

Les recommandations actuelles des sociétés savantes cardiologiques et chirurgicales ont intégré dans leur version les plus récentes [1, 3, 11] l'apport de la technique de la TPM dans la prise en charge des TVP aiguës fémoro-iliaques « LET 3,4 » : elles stipulent qu'il est raisonnable de proposer la technique aux patients chez lesquels le traitement médical classique n'évite pas l'extension rapide du thrombus ou s'accompagne d'une détérioration clinique et en première intention chez des patients sélectionnés (faible risque hémorragique, capacité déambulatoire normale et pronostic de durée de vie raisonnable).

Le traitement pharmaco-mécanique doit être privilégié par rapport à la thrombolyse in situ, dès lors que le centre dispose d'une équipe et du matériel ad hoc ; ce type de traitement ne doit pas être proposé lorsque les symptômes remontent à plus de 3 semaines.

Dans la mesure où la fenêtre thérapeutique se situe entre 24 heures et 3 semaines, donc sans véritable urgence *stricto sensu*, il nous semble légitime d'attendre la fin de « l'ultimatum » de 3 semaines et un 2^e écho-Doppler après 2 semaines de traitement anticoagulant (le premier initial et précoce, affirmant le diagnostic), confirmant la persistance de thrombus occlusif malgré le traitement médical et devant le constat d'une symptomatologie clinique qui perdure (**Tableau 1**) ; dans notre expérience, cette situation se rencontre le plus souvent dans le cadre de thromboses diffuses, étendues, en plus des veines fémorale et iliaque, à toutes celles du membre inférieur (« LET 1,2,3 voire 4 »).

Thrombose	Patient	Équipe
TVPA « LET 3, 4 » +/- « L1, L2 »	Espérance de vie > 1 an	Expertise
< 3 semaines	Bon état général	Moyens appropriés
Après 2 ^e écho-doppler à J 15 post traitement anticoagulant	Risque hémorragique faible	

TABLEAU 1 : Indications actuelles de la thrombectomie pharmaco-mécanique.

Ces diverses recommandations seront au mieux affinées après la publication de l'étude ATTRACT [35], dont les inclusions sont maintenant terminées et qui vise à comparer les résultats à 2 ans en terme de survenue d'un SPT, chez 700 patients randomisés, soit dans le groupe traitement médical optimal, soit dans le groupe traitement pharmaco-mécanique plus traitement médical optimal.

Conclusion

La médecine factuelle fournit de plus en plus d'arguments supportant la validité de la théorie de la « veine ouverte », vis-à-vis de la prévention du SPT après une TVP aiguë « LET 3,4 ».

Les résultats obtenus par les méthodes modernes pharmaco-mécaniques montrent une balance bénéfiques / risques, a priori positive, dans le sous-groupe précis des patients présentant ce type de phlébite, depuis moins de 3 semaines.

Une information loyale de la part de l'équipe médicale les prenant en charge à la phase aiguë, devrait donc leur être proposée sur les alternatives thérapeutiques disponibles.

Références

1. Meiseneer M.H., Gloviczki P., Comerota AJ., Dalsing M.C., Eklof G., Gillespie D.L., Lohr J.M., McLafferty RB., Murad M.H., Padberg F., Pappas P., Raffetto J.D., Wakefield T.W. Early thrombus removal strategies for acute deep thrombosis : Clinical Practice Guidelines of the Society for Vascular Surgery and the American Venous Forum. *J Vasc Surg* 2012 ; 55 : 1449-62.
2. Cohen A.T., Agnelli G., Anderson F.A., Arcelus J.I., Bergqvist D., Brecht J.G., Greer I.A., Heit J.A., Hutchinson J.L., Kakkar A.K., Mottier D., Oger E., Samama M.M., Spannagl M. VTE Impact Assessment Group in Europe (VITAE). Venous thromboembolism (VTE) in Europe: the number of VTE events and associated morbidity and mortality. *Thromb Haemost* 2007 ; 98 : 756-64.
3. Kearon C., Akl EA., Ornelas J., Blaivas A., Jimenez D., Bounameaux H., Huisman M., King CS., Morris TA., Sood N., Stevens SM., Vintch JR., Wells P., Woller SC., Moores L. Antithrombotic Therapy for VTE Disease: CHEST Guideline and Expert Panel Report. *Chest* 2016 Feb ; 149(2) : 315-52.
4. Meiseneer MH., Zierler BK., Bergelin RO., Chandler WL., Strandness DE. Coagulation, fibrinolysis, and recanalization after acute deep venous thrombosis. *J Vasc Surg* 2002 ; 35 : 78-285.
5. Kearon C. Natural history of venous thromboembolism. *Circulation* 2003 ; 107 : 122-30.
6. Prandoni P., Villalta S., Bagatella P., Rossi L., Marchiori A., Piccioli A., et al. The clinical course of deep-vein thrombosis. Prospective long-term follow-up of 528 symptomatic patients. *Haematologica* 1997 ; 82 : 423-8.
7. Kahn SR., Shrier I., Julian JA., Ducruet T., Arsenault L., Miron MJ., Roussin A., Desmarais S., Joyal F., Kassis J., Solymoss S., Desjardins L., Lamping DL., Johri M., Ginsberg J. Determinants and time course of the post-thrombotic syndrome after acute deep venous thrombosis. *Ann Intern Med* 2008 ; 149 : 698-707.
8. Johnson BF., Manzo RA., Bergelin RO., Strandness DE. Relationship between changes in the deep venous system and the development of the postthrombotic syndrome after an acute episode of lower limb deep vein thrombosis: A one-to six-year follow-up. *J Vasc Surg* 1995 ; 21 : 307-13.
9. Villalta S., Bagatella P., Piccioli A., Lensing AWA., Prins MH., Prandoni P. Assessment of validity and reproducibility of a clinical scale for the postthrombotic syndrome. *Haemostasis* 1994 ; 24 : 158a.
10. Tick LW., Kramer MH., Rosendaal FR., Faber WR., Doggen CJ. Risk factors for post-thrombotic syndrome in patients with a first deep venous thrombosis. *J Thromb Haemost* 2008 ; 6 : 2075-81.
11. Kahn SR., Comerota AJ., Cushman M., Evans MS., et al. On behalf of the American Heart Association Council on Peripheral Vascular Disease, Council on Clinical Cardiology, and Council on Cardiovascular and Stroke Nursing. The Postthrombotic Syndrome : Evidence-Based Prevention, Diagnosis, and Treatment Strategies. A Scientific Statement From the American Heart Association. *Circulation* 2014 ; 130 : 1636-61.
12. Office of the Surgeon General (US); National Heart, Lung, and Blood Institute (US). The Surgeon General's Call to Action to Prevent Deep Vein Thrombosis and Pulmonary Embolism. 2008. Available at: www.ncbi.nlm.nih.gov/books/NBK44178/
13. Jaff MR., McMurtry MS., Archer SL., et al. American Heart Association Council on Cardiopulmonary, Critical Care, Perioperative and Resuscitation; American Heart Association Council on Peripheral Vascular Disease; American Heart Association Council on Arteriosclerosis, Thrombosis and Vascular Biology. Management of massive and submassive pulmonary embolism, iliofemoral deep vein thrombosis, and chronic thromboembolic pulmonary hypertension : a scientific statement from the American Heart Association. *Circulation* 2011 ; 123(16) : 1788-830.
14. Plate G., Eklof B., Norgren L., Ohlin P., Dahlstrom JA. Venous thrombectomy for iliofemoral vein thrombosis: a 10-year results of a prospective randomised study. *Eur J Vasc Endovasc Surg* 1997 ; 14(5) : 367-74.
15. Comerota AJ., Grewal N., Martinez JT., Chen JT., Disalle R., Andrews L., Sepanski D., Assi Z. Postthrombotic morbidity correlates with residual thrombus following catheter-directed thrombolysis for iliofemoral deep vein thrombosis. *J Vasc Surg* 2012 ; 55 : 768-73.
16. Comerota AJ., Thom RC., Mathias SD., Haughton S., Mewissen M. Catheter-directed thrombolysis for iliofemoral deep venous thrombosis improves health-related quality of life. *J Vasc Surg* 2000 ; 32 : 130-7.
17. AbuRahma AF., Perkins SE., Wulu JT., Ng HK. Ilio-femoral deep vein thrombosis : conventional therapy versus lysis and percutaneous transluminal angioplasty and stenting. *Ann Surg* 2001 ; 233 : 752-60.
18. Elsharawy M., Elzayat E. Early results of thrombolysis vs anticoagulation in iliofemoral venous thrombosis: a randomised clinical trial. *Eur J Vasc Endovasc Surg* 2002 ; 24 : 209-14.
19. Du GC., Zhang MC., Zhao JC. Catheter-directed thrombolysis plus anticoagulation versus anticoagulation alone in the treatment of proximal deep vein thrombosis. A meta-analysis. *Vasa*. 2015 May ; 44(3) : 195-202.
20. Enden T., Haig Y., Kløw N-E., Slagsvold CE., Sandvik L., Ghanima W., Hafsahl G., Holme PA., Holmen LO., Njaastad AM., Sandbæk G., Sandset PM. CaVenT Study Group. Long-term outcome after additional catheter directed thrombolysis versus standard treatment for acute iliofemoral deep vein thrombosis (the CaVenT study): a randomised controlled trial. *Lancet* 2012 ; 379 : 31-8.
21. Sharifi M., Mehdipour M., Bay C., Smith G., Sharifi J. Endovenous therapy for deep venous thrombosis: the TORPEDO trial. *Catheter Cardiovasc Interv* 2010 ; 76(3) : 316-25.
22. Engelberger RP., Fahrni J., Willenberg T., et al. Fixed low-dose ultrasound-assisted catheter-directed thrombolysis followed by routine stenting of residual stenosis for acute ilio-femoral deep-vein thrombosis. *Thromb Haemost* 2014 ; 111(6) : 1153-60.

23. Bashir R., Zack CJ., Zhao H., Comerota AJ., Bove AA. Comparative Outcomes of Catheter-Directed Thrombolysis Plus Anticoagulation vs Anticoagulation Alone to Treat Lower-Extremity Proximal Deep Vein Thrombosis. *JAMA Intern Med* 2014 ; 174(9) : 1494-501.
 24. Xue GH., Huang XZ., Ye M., Liang W., Zhang H., Zhang JW., Zhang BG. Catheter-directed thrombolysis and stenting in the treatment of iliac vein compression syndrome with acute iliofemoral deep vein thrombosis: outcome and follow-up. *Ann Vasc Surg* 2014 May ; 28(4) : 957-63.
 25. Park JY., Ahn JH., Jeon YS., Cho SG., Kim JY., Hong KC. Iliac vein stenting as a durable option for residual stenosis after catheter-directed thrombolysis and angioplasty of iliofemoral deep vein thrombosis secondary to May-Thurner syndrome. *Phlebology* 2014 Aug ; 29(7) : 461-70.
 26. Titus JM., Moise MA., Bena J., Lyden SP., Clair DG. Iliofemoral stenting for venous occlusive disease. *J Vasc Surg* 2011 ; 53 : 706-12.
 27. Karthikesalingam EL., Young RJ., Hinchliffe IM., Loftus MM., Thompson PJE., Holt AA. Systematic Review of Percutaneous Mechanical Thrombectomy in the Treatment of Deep Venous Thrombosis. *Eur J Vasc Endovasc Surg* 2011 ; 41 : 554-65.
 28. Garcia MJ., Lookstein R., Malhotra R., Amin A., Blitz LR., Leung DA., Simoni EJ., Soukas PA. Endovascular Management of Deep Vein Thrombosis with Rheolytic Thrombectomy: Final Report of the Prospective Multicenter PEARL (Peripheral Use of AngioJet Rheolytic Thrombectomy with a Variety of Catheter Lengths) Registry. *J Vasc Interv Radiol* 2015 ; 26 : 777-785.
 29. Pernès JM., Auguste M., Kovarski S., Borie H., Renaudin JM., Coppe G. Acute deep vein thrombosis and endovascular techniques: It is time for a new aggiornamento ! *Diagn Interv Imaging*. 2012 Oct ; 93(10) : 725-33.
 30. Rodiere M., Thony F., Menez C., Seinturier C., Blaise S., Arnoult AC., Imbert B., Pernod G., Carpentier P. Traitement par thrombolyse pharmaco-mécanique au PTD des thromboses veineuses ilio-fémorales aiguës des membres inférieurs. *J Mal Vasc*. 2013 Mar ; 38(2) : 69-140.
 31. Park SI., Lee M., Lee MS., Kim MD., Won JY., Lee DY. Single-session aspiration thrombectomy of lower extremity deep vein thrombosis using large-size catheter without pharmacologic thrombolysis. *Cardiovasc Intervent Radiol*. 2014 Apr ; 37(2) : 412-9.
 32. Oğuzkurt L., Ozkan U., Gülcan O., Koca N., Gür S. Endovascular treatment of acute and subacute iliofemoral deep venous thrombosis by using manual aspiration thrombectomy: long-term results of 139 patients in a single center. *Diagn Interv Radiol*. 2012 Jul-Aug ; 18(4) : 410-6.
 33. Lee KH., Han H., Lee KJ., et al. Mechanical thrombectomy of acute iliofemoral deep vein thrombosis with use of an Arrow-Trerotola percutaneous thrombectomy device. *J Vasc Interv Radiol* 2006 ; 17 : 487-95.
 34. Park KM., Moon IS., Kim JI., Yun SS., Hong KC., Jeon YS., Cho SG., Kim JY. Mechanical thrombectomy with Trerotola compared with catheter-directed thrombolysis for treatment of acute iliofemoral deep vein thrombosis. *Ann Vasc Surg*. 2014 Nov ; 28(8) : 1853-61.
 35. Vedantham S., Goldhaber SZ, Kahn SR, et al. Rationale and design of the ATTRACT Study: a multicenter randomized trial to evaluate pharmaco- mechanical catheter-directed thrombolysis for the prevention of post- thrombotic syndrome in patients with proximal deep vein thrombosis. *Am Heart J* 2013 ; 165 : 523-53.
-