Aucun article ou résumé dans cette revue ne peut être reproduit sous forme d'imprimé, photocopie, microfilm ou par tout autre procédé sans l'autorisation expresse des auteurs et de l'éditeur. Editions Phlébologiques Françaises
No article or abstract in this journal may be reproduced in the form of print, photocopy, microfilm or any other means without the express permission of authors and the editor. Editions Phlébologiques Françaises

SOCIÉTÉ FRANÇAISE DE PHLEBOLOGIE

La sclérothérapie à la mousse dans les C1.

Foam sclerotherapy for reticular veins and telangiectases.

Josnin M.[1,2], Hamel-Desnos C.[1,3]

Résumé

Le traitement de référence des veines réticulaires et des télangiectasies (classe clinique C1 de la classification CEAP) reste encore de nos jours la sclérothérapie avec sclérosant sous forme liquide.

Selon les recommandations européennes, la forme mousse est cependant une option possible.

Les avantages de la mousse admis pour le traitement des varices, n'ont théoriquement pas de raison d'être différents pour les C1, et effectivement, dans notre pratique, l'échogénicité de la mousse, sa supériorité d'efficacité, sa sécurité, constituent des atouts intéressants même pour les C1. Les effets secondaires tels qu'inflammation et matting doivent être minimisés par un apprentissage spécifique, avec choix de doses adaptées et recours à l'écho-Doppler (ED).

Ainsi l'ED doit être systématique pour l'état initial (recherche la plus exhaustive possible des sources d'alimentation et planification des sites d'injections), mais sera également fréquemment utilisé en per-procédure (injection de veines réticulaires sous échoguidage) et en post-procédure (pour la visualisation de la répartition de la mousse dans le réseau réticulaire et les télangiectasies).

Avec les progrès des sondes ultrasoniques, il est probable que l'utilisation de la mousse pour les C1 continue à se développer de façon importante dans les années à venir.

La fréquence supposée plus importante des troubles visuels pour les C1 comparées aux varices n'est pas démontrée statistiquement.

Summary

The reference treatment of reticular veins and telangiectasia (class C1 clinical classification CEAP) still remains today sclerotherapy with sclerosant in liquid form.

According to European recommendations, the foam form is however a possible option.

Theoretically, the advantages of the foam have no reason to be different for C1 compared to varicose veins, and in our practice, the echogenicity of the foam, its superiority of effectiveness, its safety are indeed interesting assets, even for the C1.

Side effects such as inflammation and matting should be minimized by specific learning, with choice of appropriate doses and use of Duplex ultrasound (DUS).

Thus the DUS must be systematic for the initial state (the most exhaustive search possible of the sources of food and planning of the sites of injections), but will also be frequently used in per-procedure (injection of reticular veins under ultrasound guidance) and post-procedure (to see the distribution of the foam in the reticular network and telangiectasia).

With the progress of ultrasonic probes, it is likely that the use of foam for C1 continues to grow significantly in the coming years.

The supposedly higher frequency of visual disturbances for C1 compared to varicose veins is not statistically proven.

1. *Société Française de Phlébologie : 29, rue d'Anjou. 75008 Paris.*
2. *Clinique Saint-Charles : 11, boulevard René-Lévesque. 85000 La Roche-sur-Yon.*
3. *Hôpital Privé Saint-Martin Ramsay Santé : 18, rue des Rocquemonts. 14050 Caen.*
E-mail: matthieu.josnin@gmail.com – claudine@desnos.eu

Aucun article ou résumé dans cette revue ne peut être reproduit sous forme d'imprimé, photocopie, microfilm ou par tout autre procédé sans l'autorisation expresse des auteurs et de l'éditeur. Editions Phlébologiques Françaises
No article or abstract in this journal may be reproduced in the form of print, photocopy, microfilm or any other means without the express permission of authors and the editor. Editions Phlébologiques Françaises

Cependant, si les avantages de la forme mousse par rapport à la forme liquide dans la sclérothérapie des varices sont maintenant bien établis par les données de la littérature, ces dernières sont moins claires concernant les C1.

Des études contrôlées randomisées restent donc nécessaires pour démontrer la sécurité de la mousse dans cette indication et sa supériorité par rapport au liquide. Rappelons également que l'utilisation de la mousse est régie par les dispositions légales de chaque pays et que l'acte thérapeutique reste sous la responsabilité de l'opérateur.

Mots-clés : *sclérothérapie, mousse, C1, échoscléro-thérapie, écho-Doppler.*

However, while the benefits of foam vs. liquid form in varicose vein sclerotherapy are now well established in literature data, the latter are less clear about C1.

Randomized controlled studies therefore remain necessary to demonstrate the safety of the foam in this indication and its superiority over the liquid. Remember also that the use of foam is governed by the legal provisions of each country and that the therapeutic act remains under the responsibility of the operator.

Keywords: sclerotherapy, foam, C1, ultrasound guided sclerotherapy, Duplex scan.

La sclérothérapie à la mousse dans les C1

Classiquement la sclérothérapie des veines réticulaires et des télangiectasies (C1 de la classe clinique de la classification CEAP) se fait avec un sclérosant sous forme liquide.

Nous aborderons dans cet article l'intérêt, les inconvénients et avantages, d'avoir recours à la forme mousse dans cette indication.

Recommandations

Selon la classification clinique de la CEAP les C1 correspondent aux veines réticulaires (diamètre de veine de 1 à 3 mm) et aux télangiectasies (diamètre inférieur ou égal à 1 mm).

Classiquement ces vaisseaux sont traités par sclérothérapie liquide en utilisant le plus souvent les agents sclérosants suivants : le polidocanol (POL), le tétradécyl sulfate de sodium (TDSS) et la glycérine chromée.

Si la forme liquide reste de nos jours la référence pour le traitement des C1, la forme mousse apparaît désormais comme une alternative possible [1].

Cependant, la plupart des pays qui ont une autorisation légale d'utilisation de la mousse pour la sclérothérapie, ont cette autorisation pour les concentrations les plus élevées, mais pas pour les faibles concentrations et pas pour les indications de veines de petit calibre.

La plupart du temps, la sclérothérapie à la mousse pour les C1 n'est donc pas validée officiellement. Il convient de se renseigner pour son propre pays d'exercice.

Matériel et agents sclérosants ; dilution ; fabrication de la mousse

Matériel

- Aiguilles 26 Gauge de bonne qualité ; par exemple aiguille de 26 Gauge de 12 mm de long de TERUMO Neolus **(Figure 1)** ;
- seringues plastique à usage unique de 2,5 ml, coulissant bien, peu siliconées ou non siliconées ;
- robinet à 3 voies ou biconnecteur femelle-femelle, souple de préférence ;
- filtre 0,2 µ pour l'air, si la législation du pays l'impose.

Comme pour la sclérothérapie liquide, les seringues de 1 ml sont à proscrire, et les seringues de 5 ml ne permettent pas d'obtenir de la mousse de qualité correcte avec un sclérosant en faible concentration.

FIGURE 1 : Aiguille 26 Gauge pour sclérothérapie à vue et seringue 2,5 ml.

Aucun article ou résumé dans cette revue ne peut être reproduit sous forme d'imprimé, photocopie, microfilm ou par tout autre procédé sans l'autorisation expresse des auteurs et de l'éditeur. Editions Phlébologiques Françaises
No article or abstract in this journal may be reproduced in the form of print, photocopy, microfilm or any other means without the express permission of authors and the editor. Editions Phlébologiques Françaises

Agents sclérosants

Les agents sclérosants pouvant être transformés en mousse sont des détergents, la glycérine chromée ne peut donc pas « mousser ». Le POL comme le TDSS pourront en revanche être utilisés.

Dilution des sclérosants

Les plus faibles concentrations disponibles sur le marché sont, pour le POL 0,25 % et pour le TDSS 0,2 %. Or ces concentrations sont trop élevées concernant la forme mousse pour le traitement des télangiectasies.

Il convient donc dans ce cas d'effectuer une dilution.

Modalités pratiques pour effectuer la dilution

- Pour obtenir du POL 0,125 % à partir de POL 0,25 % **(Figure 2)** :
  - prélevez 1 ml de POL 0,25 % et 1 ml de sérum physiologique dans une seringue de 2,5 ml ;
  - uniformisez le mélange en retournant la seringue 2 à 3 fois ;
  - transférez, à l'aide du biconnecteur/robinet 3 voies, 0,5 ml du mélange précédent dans une autre seringue de 2,5 ml ;
  - avec le biconnecteur/robinet 3 voies, branchez cette seringue sur une troisième dans laquelle vous aurez préalablement prélevé de l'air filtré (2 ml) ;
  - faire les va et vient et vous obtenez la mousse de POL à 0,125 %.

FIGURE 2 : Matériel de dilution pour Polidocanol.

- Pour le TDSS 0,1 % à partir du TDSS 0,2 % **(Figure 3)** :
  - prélevez 1 ml de TDSS 0,2 % et 1 ml de sérum physiologique dans une seringue de 2,5 ml ;
  - uniformisez le mélange en retournant la seringue 2 à 3 fois ;
  - transférez, à l'aide du biconnecteur/robinet 3 voies, 0,5 ml du mélange précédent dans une autre seringue de 2,5 ml ;
  - avec le biconnecteur/robinet 3 voies, branchez cette seringue sur une troisième dans laquelle vous aurez préalablement prélevé de l'air filtré (2 ml) ;
  - faire les va et vient et vous obtenez la mousse de TDSS à 0,1 %.

FIGURE 3 : Matériel de dilution pour Tétradécyl Sulphate de Sodium.

Fabrication de la mousse

La mousse est fabriquée de façon extemporanée, au dernier moment avant injection, selon la méthode Tessari, en effectuant dix à vingt va et vient entre 2 seringues (avec contre-pression sur les pistons de seringues) qui sont connectées soit par un robinet à 3 voies, soit par un connecteur femelle-femelle [2].

Une des seringues de 2,5 ml est au préalable remplie de 0,5 ml de sclérosant (dilué à la concentration voulue), tandis que l'autre a été remplie de 2 ml d'air ambiant (filtré ou non selon la législation locale) **(Figures 4 et 5)**.

Il est possible que pour les faibles concentrations, la qualité de la mousse puisse être améliorée en modifiant les proportions du mélange sclérosant et air. Néanmoins, aucune preuve n'étant présente dans la littérature à ce sujet, nous préférons utiliser le mélange établi comme étant la référence dans les recommandations, à savoir 1 volume de sclérosant + 4 volumes d'air [1].

FIGURE 4 : Matériel pour fabriquer la mousse avec filtre et bi-connecteur (mélange d'1 volume de sclérosant plus 4 volumes d'air).

FIGURE 5 : Mousse prête à l'emploi.

Aucun article ou résumé dans cette revue ne peut être reproduit sous forme d'imprimé, photocopie, microfilm ou par tout autre procédé sans l'autorisation expresse des auteurs et de l'éditeur. Editions Phlébologiques Françaises
No article or abstract in this journal may be reproduced in the form of print, photocopy, microfilm or any other means without the express permission of authors and the editor. Editions Phlébologiques Françaises

Remarque : en cas d'utilisation du robinet à 3 voies, une des voies est condamnée et le robinet doit être positionné de façon à réduire un peu le passage dans les 2 autres voies.

Doses

Les concentrations

Les concentrations dédiées à la sclérothérapie sous forme liquide, des veines réticulaires et des télangiectasies et disponibles sur le marché sont le 0,25 % et le 0,5 % pour le POL et le 0,2 % pour le TDSS.

Pour la forme mousse nous préconisons l'utilisation des concentrations suivantes [3] :

– veines réticulaires : POL 0,25 % ou 0,125 % et TDSS 0,1 % ou 0,2 % ;
– télangiectasies : POL 0,125 % plus rarement 0,25 % ou TDSS 0,1 %.

Pour POL 0,125 % et TDSS 0,1 % voir paragraphe sur la dilution.

Les volumes

Pour la sclérothérapie à la mousse des télangiectasies, comme pour la forme liquide, seulement de petits volumes doivent être injectés en chaque site d'injection, c'est-à-dire pas plus de 0,2 à 0,5 ml de mousse.

En effet, l'injection de volumes importants dans les télangiectasies, surtout si cette injection est effectuée avec une pression forte et rapide sur le piston, augmente le risque de passage du produit sclérosant vers le versant artériolaire, *via* des micro-shunts. La conséquence possible est alors une petite nécrose cutanée, celle-ci n'étant, contrairement aux idées reçues, le plus souvent pas due à une injection extravasculaire [4].

Pour les veines réticulaires, le risque de passer les micro-shunts est moins grand et les volumes peuvent varier selon l'importance de la veine à remplir ; cependant, sur un réseau réticulaire, il est tout de même conseillé de répartir la mousse en plusieurs injections.

Technique de la sclérothérapie à vue avec mousse

La mousse doit être fabriquée au dernier moment, après avoir désinfectée la peau sur la zone concernée.

L'aiguille 26 G est ensuite montée sur la seringue de 2,5 ml remplie de mousse fraîche et tenue par la main dominante. C'est cette main qui manipule la seringue et son piston et qui fait l'injection.

La deuxième main sert d'assistance pour le geste thérapeutique, et tend la peau. Certains opérateurs utilisent la lumière froide pour mieux visualiser et mieux injecter les veines réticulaires ; dans ce cas la deuxième main tient le dispositif de lumière tandis que la main dominante injecte.

FIGURE 6 : Biseau de l'aiguille dirigé vers le ciel.

Les C1 étant des vaisseaux souvent très superficiels, la ponction de la veine est faite de façon très tangentielle, et le biseau de l'aiguille doit être dirigé vers le ciel **(Figure 6)**.

Souvent préconisé pour la sclérothérapie liquide, afin de s'assurer de la position endoveineuse de l'aiguille, le reflux de sang dans la seringue avant injection n'est pas conseillé avec la mousse. En effet la présence de sang au contact de la mousse tend à dégrader la qualité de celle-ci [5-6].

Pour s'assurer de la bonne position de l'aiguille dans la veine, il est conseillé de pousser une première fois légèrement sur le piston et de regarder la progression de la mousse dans la veine, car celle-ci est bien visible sous la peau ; en l'absence d'injection extra vasculaire, l'injection peut être ensuite poursuivie **(Figure 7)**.

Cette façon de procéder est systématique pour les télangiectasies et valable aussi pour les veines réticulaires, même si pour ces dernières, un court reflux de sang dans l'embout n'est pas une faute.

À noter que la manipulation de la seringue est un peu différente pour la mousse comparée à celle du liquide.

En effet, la mousse est sous pression et tend à « s'échapper » par l'aiguille, il faut donc s'aider du piston pour la retenir, et elle est élastique ce qui modifie la sensation lors de la pression sur le piston.

FIGURE 7 : Injection de mousse dans une veine réticulaire.

Aucun article ou résumé dans cette revue ne peut être reproduit sous forme d'imprimé, photocopie, microfilm ou par tout autre procédé sans l'autorisation expresse des auteurs et de l'éditeur. Editions Phlébologiques Françaises
No article or abstract in this journal may be reproduced in the form of print, photocopy, microfilm or any other means without the express permission of authors and the editor. Editions Phlébologiques Françaises

De plus, elle se dégrade particulièrement rapidement aux faibles concentrations et, s'il faut éviter précipitation et brusquerie des gestes, les injections successives avec une même seringue doivent s'enchaîner assez rapidement.

En cas de forte dégradation visible de la mousse, celle-ci ne sera pas utilisée et une nouvelle seringue de mousse fraîche sera confectionnée pour poursuivre les injections.

Il faut noter que la visibilité de la répartition du sclérosant dans les C1 est meilleure avec la mousse qu'avec le liquide, que les injections sont moins douloureuses, que les points d'injection saignent moins, et que le nombre d'injections et de séances est plus faible avec la mousse comparée au liquide.

Apport de l'écho-Doppler

Grâce aux progrès technologiques, il est maintenant très aisé de visualiser des veines réticulaires en échographie mode B, avec des sondes linéaires.

Les sondes de très haute fréquence (16-20 MHz) apportent un confort et une facilité supplémentaires, mais des sondes de 10-12 MHz ont une définition suffisante pour visualiser des veines de 1 mm voire moins, pour un opérateur averti.

En premier lieu, l'écho-Doppler apporte des renseignements essentiels quant au bilan initial et pré-thérapeutique. Comme pour toutes les varices, il faut déterminer les sources d'alimentation.

Lors de l'examen ultrasonique, la sonde est positionnée en premier lieu sur les plages de C1, puis permet d'identifier les connexions réticulaires et elle suit toutes les connexions plus importantes le cas échéant.

Des connexions peuvent en effet être mises en évidence avec des tributaires de veines saphènes ou des veines saphènes elles-mêmes, ou des perforantes (face latérale de cuisse par exemple), etc.

Une fois identifiées, ces veines connectées doivent être testées quant à leur reflux et leur responsabilité.

Une cartographie peut être réalisée le cas échéant et la stratégie de traitement sera élaborée, en commençant toujours par traiter les reflux les plus proximaux et les varices les plus grosses, pour finir par les télangiectasies [1, 7-8].

Vouloir traiter des C1 en ignorant des sources de reflux sous-jacents peut conduire à des échecs esthétiques, voire à des effets indésirables tels que pigmentation et matting [1] **(Figure 8)**.

Ceci impose donc qu'un bilan écho-Doppler soit effectué avant tout traitement de C1 [8].

Dans le prolongement de cette logique, et comme pour tout autre type de varice, l'écho-Doppler va permettre de sécuriser et d'optimiser la sclérothérapie non seulement des varices connectées mais aussi des C1.

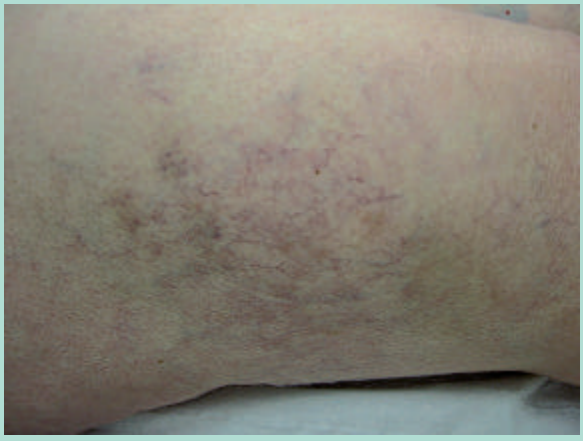

FIGURE 8 : Matting.

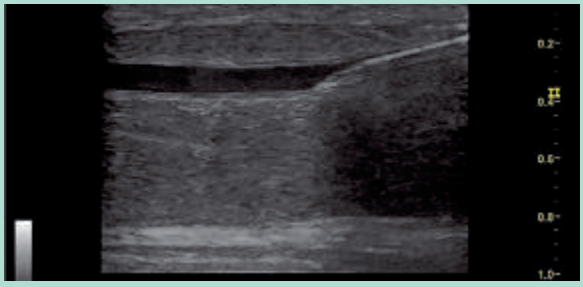

FIGURE 9 : Ponction de veine réticulaire sous guidage échographique avec sonde de haute fréquence.

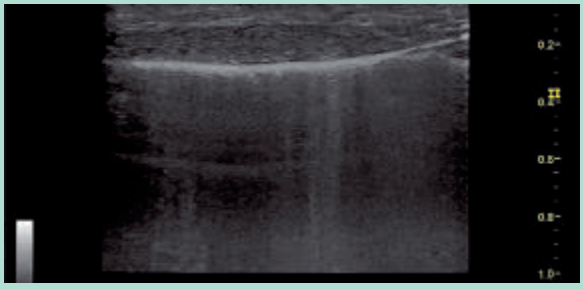

FIGURE 10 : Injection de mousse dans une veine réticulaire, sous guidage échographique haute fréquence.

Une veine visible est une veine « ponctionnable » sous échoguidage, si le diamètre est d'au moins 1 mm ; donc les veines réticulaires peuvent être traitées sous échoguidage (voir paragraphe suivant) **(Figure 9)**.

L'échographie sert également à vérifier après injection de mousse, échoguidée ou non, la répartition de celle-ci dans les veines et les télangiectasies et permet donc de s'assurer du résultat et de l'impact immédiat du geste thérapeutique **(Figure 10)**.

Aucun article ou résumé dans cette revue ne peut être reproduit sous forme d'imprimé, photocopie, microfilm ou par tout autre procédé sans l'autorisation expresse des auteurs et de l'éditeur. Editions Phlébologiques Françaises
No article or abstract in this journal may be reproduced in the form of print, photocopy, microfilm or any other means without the express permission of authors and the editor. Editions Phlébologiques Françaises

Technique de l'échosclérothérapie à la mousse des C1

L'injection des veines réticulaires mal visualisées sous la peau, c'est-à-dire situées à plus de 2 mm de profondeur, peut se faire sous échoguidage de la même façon pour n'importe quelle autre varice [2-3].

La veine réticulaire ciblée est repérée échographiquement et un site de ponction est choisi en s'assurant de l'absence d'artériole proche.

La mousse est faite au dernier moment lorsque l'opérateur est prêt pour faire l'injection.

Une aiguille de 22 Gauge, 40 mm de long ou 23 Gauge, 25 ou 30 mm de long **(Figure 11)** est montée sur la seringue de 2,5 ml, remplie de mousse et tenue par la main dominante.

C'est cette main qui manipulera la seringue et son piston et qui fera l'injection.

La deuxième main tient la sonde. La sonde est positionnée de préférence en coupe longitudinale (parallèle à la veine), sans exercer de pression sur la veine **(Figure 12)**.

FIGURE 11 : Aiguilles 22 et 23 Gauge.

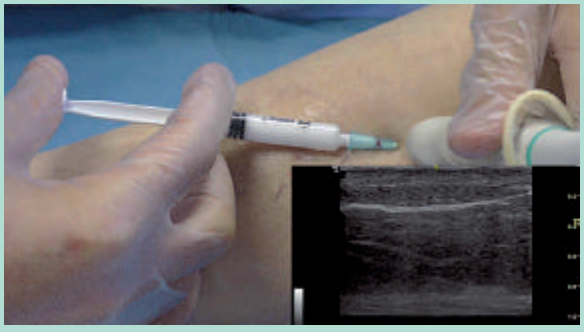

FIGURE 12 : Écho-sclérothérapie à la mousse de veine réticulaire.

La ponction est faite biseau de l'aiguille vers le ciel, de façon très tangentielle car il s'agit d'une veine assez proche de la peau.

Une fois la paroi antérieure de la veine transfixiée par l'aiguille et cette dernière en position intraveineuse, un peu de mousse est poussée à l'intérieur de la veine.

La mousse étant particulièrement échogène, la vérification de l'injection endoluminale de la mousse est immédiate et en l'absence de mousse en extravasculaire, l'injection peut être poursuivie, toujours sous contrôle échographique.

Les gestes doivent être doux, peu traumatiques, car les veines réticulaires ont des parois peu épaisses, fragiles, qui peuvent se rompre facilement ; toute effraction ou brèche de la paroi provoque par la suite une ecchymose, plus ou moins importante.

La répartition de la mousse est ensuite vérifiée échographiquement et celle-ci est en général visible même dans les télangiectasies, qui n'ont alors pas forcément besoin d'être injectées elles-mêmes **(Figures 13-19)**.

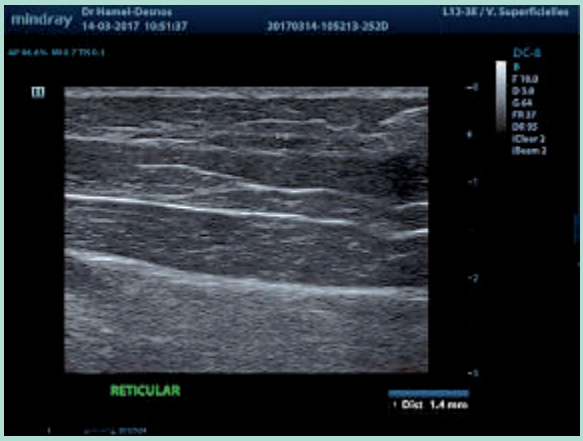

FIGURE 13 : Veine réticulaire en échographie.

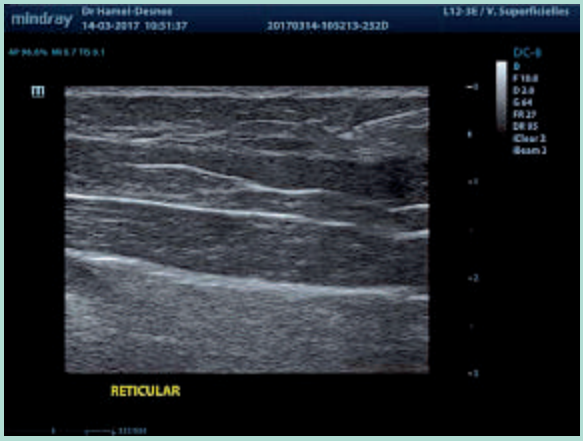

FIGURE 14 : Aiguille en approche.

Aucun article ou résumé dans cette revue ne peut être reproduit sous forme d'imprimé, photocopie, microfilm ou par tout autre procédé sans l'autorisation expresse des auteurs et de l'éditeur. Editions Phlébologiques Françaises
No article or abstract in this journal may be reproduced in the form of print, photocopy, microfilm or any other means without the express permission of authors and the editor. Editions Phlébologiques Françaises

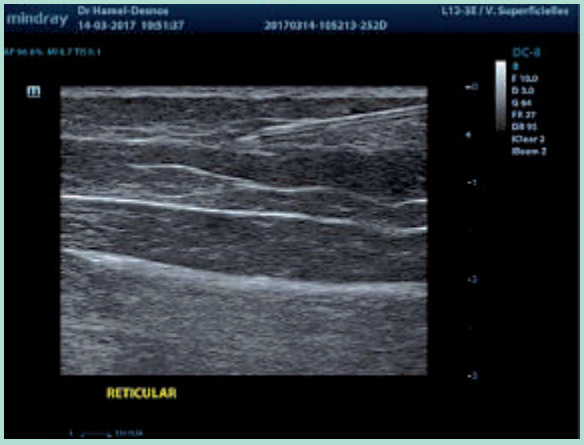

FIGURE 15 : Ponction de la veine réticulaire.

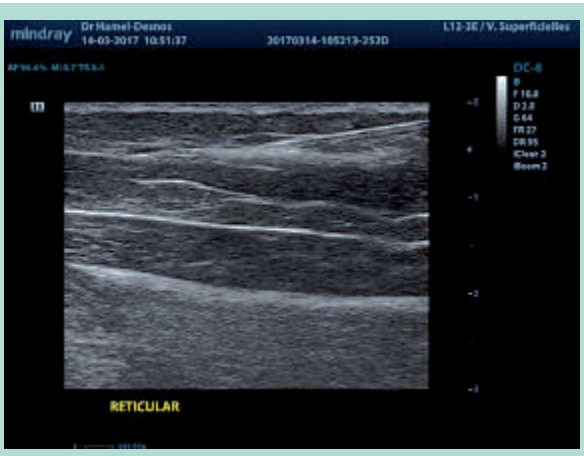

FIGURE 16 : Début d'injection de mousse dans la veine réticulaire.

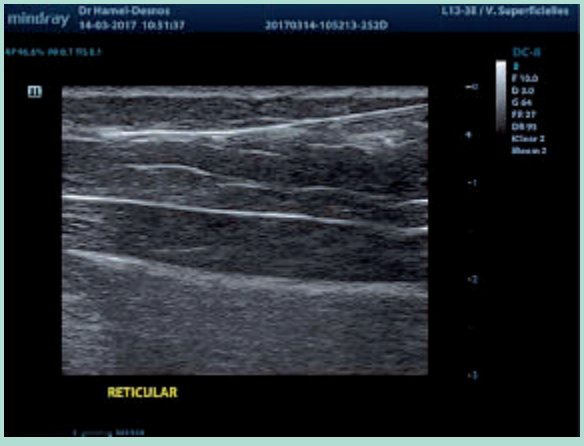

FIGURE 17 : Injection de mousse dans une veine réticulaire.

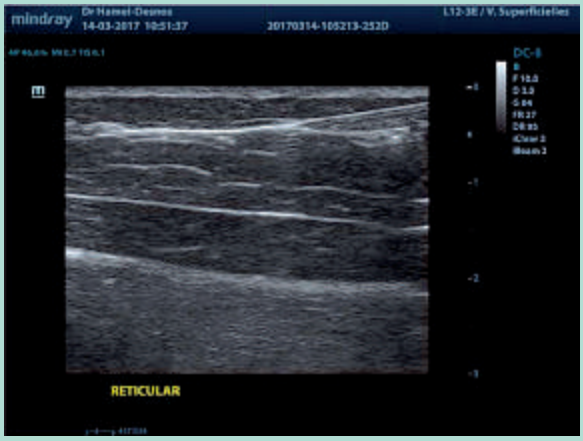

FIGURE 18 : Fin d'injection dans une veine réticulaire.

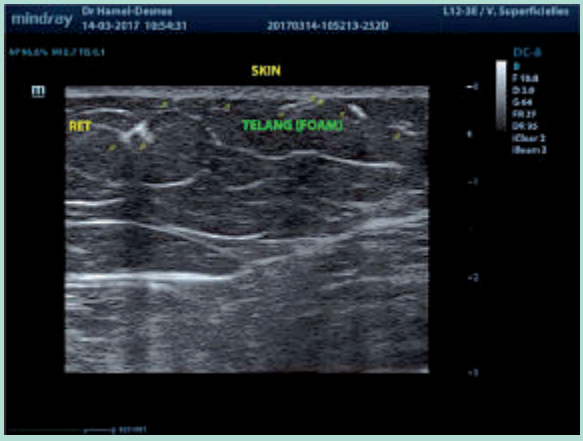

FIGURE 19 : Mousse dans une réticulaire et des télangiectasies.

Avantages de l'utilisation combinée de la mousse et de l'écho-Doppler

Nous l'avons vu, l'apport de l'écho-Doppler est déterminant pour l'établissement d'une stratégie thérapeutique adéquate. Il permet également d'assurer une meilleure pertinence du geste, de sa sécurité et de son efficacité. Enfin, il diminue les risques de surdosage, de matting et de pigmentation.

Il est difficile de parler d'écho-Doppler pour la sclérothérapie sans parler d'échoguidage et c'est un désir naturel que de vouloir injecter de la mousse quand on utilise la sonde d'échographie, cette combinaison « mousse et ultrasons » fonctionnant tellement mieux que « liquide et ultrasons ».

Ainsi la mousse va elle-même apporter ses avantages et potentialiser ceux de l'ED.

Aucun article ou résumé dans cette revue ne peut être reproduit sous forme d'imprimé, photocopie, microfilm ou par tout autre procédé sans l'autorisation expresse des auteurs et de l'éditeur. Editions Phlébologiques Françaises
No article or abstract in this journal may be reproduced in the form of print, photocopy, microfilm or any other means without the express permission of authors and the editor. Editions Phlébologiques Françaises

La supériorité de l'efficacité de la mousse par rapport à celle du liquide est reconnue pour les varices, il est logique de penser qu'il en est de même pour les C1, même si actuellement les études ne sont pas suffisantes pour le démontrer. Empiriquement nous constatons que nous effectuons moins de points d'injection et moins de séances avec la mousse, mais il faudra plus d'études randomisées pour l'affirmer vraiment.

En revanche, il est maintenant démontré que les conséquences d'une injection extravasculaire sont moindres avec la mousse comparée au liquide, ces conséquences restant cependant modérées aux doses usuelles, même avec le liquide [4].

Ajoutons, comme vu précédemment, que les points d'injection saignent moins avec la mousse qu'avec le liquide et que les injections sont moins douloureuses.

Enfin, l'échogénicité de la mousse est très appréciable pour voir la répartition de celle-ci dans le réseau cible et même au-delà.

Finalement, les avantages de la mousse dans les C1 comparés à ceux du liquide sont superposables à ceux déjà décrits dans la littérature pour toutes les varices.

Concernant les inconvénients de la mousse dans les C1 comparés à ceux du liquide, citons un petit temps supplémentaire pour fabriquer la mousse, une nécessité d'adaptation à la manipulation de la seringue de mousse, une dégradation assez rapide de la mousse qui oblige à pratiquer les injections relativement vite. Les effets secondaires tels qu'inflammation et matting pourraient être plus fréquents avec la mousse.

En réalité, comme pour les varices, la mousse pardonne moins les fautes tactiques, l'opérateur doit donc être très attentif à sa stratégie et ne pas ignorer de reflux sus-jacents, de même qu'il doit ajuster les doses injectées à la puissance sclérosante plus importante de la mousse comparée au liquide.

Enfin et surtout, la mousse est parfois accusée de provoquer plus de troubles neurologiques dans les C1 que pour les varices, en raison d'une qualité de mousse médiocre de par la faible concentration en sclérosant [9].

La revue de la littérature de Willenberg [10] ne confirme cependant pas cette hypothèse, les troubles neurologiques pouvant en effet survenir avec toutes les concentrations sans différence démontrée.

Revue et analyse de la littérature

De nombreuses études ont été réalisées afin d'évaluer l'efficacité et la sécurité des agents sclérosants dans le traitement des C1.

Les premières études ont essentiellement comparé le POL et le TDSS, dans leur forme liquide, la glycérine chromée (GC) et les solutions salines hypertoniques (HS).

On pourra citer entre autres Carlin en 1987 [11], *Noris en 1989* [12], *Mc Coy en 1999* [13], *Goldman en 2002* [14], *Peterson en 2012* [15]...

Schwartz et Maxwell ont publié en 2011 dans la Cochrane Database [16] *une revue de littérature portant sur la sclérothérapie des C1.*

Cette revue avait pour objectif d'évaluer l'efficacité et la sécurité des agents sclérosants dans cette indication. Les études retenues étaient randomisées.

Dix études ont ainsi été sélectionnées, les agents étudiés étaient pour une grande partie le POL, le TDSS, sous forme liquide, et les solutions hypertoniques.

La conclusion des auteurs est qu'il n'y pas de preuve formelle de supériorité d'efficacité d'un agent sclérosant vis-à-vis d'un autre. La preuve de la supériorité de ces agents sclérosants sur le placebo est tout de même clairement apportée.

Les agents sclérosants appelés détergents, notamment le POL et le TDSS, peuvent être utilisés sous forme mousse dont le temps de contact avec les cellules endothéliales est plus long que sous forme liquide.

Comme vu précédemment, selon les guidelines européennes publiées en 2014 [1], *la mousse est une option possible dans le traitement des C1.*

Une des premières publications sur la mousse dans les C1 a été faite par *Henriet* en 1997 puis en 1999 [17] ; il s'agit d'une observation de sa propre pratique et d'une série dans laquelle il compare la mousse de POL au liquide de POL.

Ainsi, il rapporte qu'il a traité 10 000 patients avec de la mousse de POL à une concentration de 0,1 à 0,2 % pour les télangiectasies et de 0,3 à 0,4 % pour les veines réticulaires.

En revanche, il ne livre pas de statistiques mais seulement son impression selon laquelle il n'y aurait pas de réelle différence d'efficacité entre mousse et liquide.

Dans cette étude, comme dans d'autres que nous allons aborder, la méthodologie de fabrication de la mousse ne correspond pas aux standards actuels.

La mousse était alors fabriquée par la technique de Monfreux qui utilisait des seringues en verre.

Outre le problème lié à l'asepsie, cette technique aboutissait à une mousse instable, avec des bulles de diamètre supérieur à 100 µm. De même, les aiguilles utilisées étaient de 30 Gauge, qui ne sont actuellement pas préconisées pour la mousse.

Rappelons quelques bases utiles sur la mousse, retrouvées dans la littérature.

La définition de la mousse sclérosante est un mélange de gaz avec un agent sclérosant détergent sous forme liquide.

Aucun article ou résumé dans cette revue ne peut être reproduit sous forme d'imprimé, photocopie, microfilm ou par tout autre procédé sans l'autorisation expresse des auteurs et de l'éditeur. Editions Phlébologiques Françaises
No article or abstract in this journal may be reproduced in the form of print, photocopy, microfilm or any other means without the express permission of authors and the editor. Editions Phlébologiques Françaises

La mousse obtenue doit être composée de bulles de moins de 100 µm. L'utilisation de la combinaison air et liquide a été décrite en 1944 par *Orbach* [18] ; la technique de l'air block, puis diverses techniques de fabrication de mousse ont suivi : *Cabrera* [19], *Monfreux* [20], *Mingo-Garcia* [21], *Benigni et Sadoun* [22].

En 1997 Tessari [23] *a décrit la technique qui aujourd'hui fait référence avec l'utilisation de deux seringues et d'un robinet à trois voies.*

Aujourd'hui nous savons que pour produire une mousse de qualité il est recommandé d'utiliser la méthode de Tessari avec un robinet à trois voies ou la technique de Tessari-DSS qui utilise un connecteur femelle-femelle [1], l'injection de la mousse ainsi obtenue doit se faire avec des aiguilles n'excédant pas 25 Gauge pour les varices.

En effet l'utilisation de seringues de plus petits diamètres altère les bulles composant la mousse [24].

Pour le gaz à utiliser dans la fabrication de la mousse, les recommandations européennes préconisent de l'air ambiant, avec un grade 1A.

Le mélange Co2/02 peut être utilisé mais un Grade 2B lui est attribué [1].

Une étude de Peterson et Goldman publiée en 2010 concluait à une demi-vie plus longue de la mousse fabriquée avec de l'air ambiant comparativement à celle fabriquée avec du Co2 ou de l'O2, des différences étaient également notées selon les concentrations et le type d'agent utilisés [25].

La première étude comparative liquide versus mousse dans les C1 date de 1999 (*Benigni* [26]). Il s'agit d'une étude pilote comportant seulement 20 cas répartis dans 4 centres.

La mousse a été réalisée par du POL 0,25 % par la technique de Monfreux. Cinq séances ont été réalisées sur la face externe de la cuisse.

Il en ressort que le score de satisfaction est plus élevé avec la mousse au prix de plus de pigmentation et de matting, bien que sur ce point les statistiques fassent défaut.

En 2004, *Kern* [27] publie une étude contrôlée randomisée avec 3 bras : glycérine chromée, POL liquide et POL mousse.

Quatre-vingt-seize des 150 patients inclus ont été traités par POL à 0,25 % dont 51 sous forme liquide et 45 sous forme mousse. La technique utilisée dans la fabrication de la mousse était là aussi celle de Monfreux, et les aiguilles utilisées des 30.5 Gauge. Une seule séance de sclérothérapie a été réalisée.

Dans cette étude, l'évaluation des résultats a été faite en tiers aveugle, avec analyse des photographies par deux experts indépendants. Il n'y a pas eu de différence significative d'efficacité entre POL liquide et POL mousse ; de même la satisfaction des patients était équivalente pour ces 2 bras.

Trois patients ont eu des troubles visuels dans le groupe traité par mousse.

Concernant le bras glycérine chromée, cette dernière a été évaluée comme étant plus douloureuse, mais aussi plus efficace que le POL, quelle que soit la forme de celui-ci, liquide ou mousse.

Alos a publié en 2006 une étude portant sur l'efficacité et la sécurité du traitement des veines réticulaires et les varices post-chirurgicales [28].

Il s'agissait d'une étude contrôlée randomisée, utilisant la méthode de Tessari pour la fabrication de la mousse, mais avec un mélange sclérosant liquide + air respectivement de 1 volume + 3 volumes, donc différent du mélange 1 + 4 préconisé par les recommandations européennes [1].

À satisfaction identique, l'efficacité du traitement a été en faveur de la forme mousse. En revanche, là encore, les effets secondaires locaux, tels qu'inflammation locale et hyperpigmentation, bien que bénins et résolutifs, étaient plus nombreux avec la mousse qu'avec le liquide.

D'un point de vue méthodologique l'auteur avait choisi d'utiliser une technique fréquemment retrouvée dans les études comparant les agents sclérosants sous forme liquide dans le traitement des C1 : le split-body. Dans le split body, le patient est son propre contrôle. Le principe est le suivant : sur un même membre, on détermine différentes zones où seront traités les télangiectasies et veines réticulaires par différents agents sclérosants, ou différentes formes de sclérosants. Cela n'est pas sans induire des biais, souvent reprochés dans ce type d'étude.

En 2009, *Uncu* [29] a publié une étude non randomisée visant à comparer le POL sous forme mousse ou liquide.

Pour les calibres C1 entre 1 et 2 mm, la concentration utilisée était de 0,25 %, que ce soit pour le liquide ou pour la mousse.

Pour les veines de 2 à 4 mm, la concentration était de 0,5 à 1 %, indépendamment là encore de la forme.

La technique de Tessari a été utilisée avec un mélange de 1 + 4, le gaz étant de l'air ambiant. Les aiguilles utilisées étaient de 26 à 30 Gauge.

L'auteur conclut à une très bonne efficacité des formes liquide et mousse avec une supériorité « apparente » de la forme mousse, sans différence pour les effets secondaires.

Il ressort de cette analyse de la littérature qu'il est difficile de tirer des conclusions sur la comparaison des agents sclérosants, que ce soit pour la forme liquide ou la forme mousse.

En effet, les critères d'efficacité sont différents d'une étude à l'autre, les échelles utilisées ne sont pas standardisées de même que les techniques d'évaluation (opérateur/patient/expert(s) en aveugle/utilisation de photographies...).

Aucun article ou résumé dans cette revue ne peut être reproduit sous forme d'imprimé, photocopie, microfilm ou par tout autre procédé sans l'autorisation expresse des auteurs et de l'éditeur. Editions Phlébologiques Françaises
No article or abstract in this journal may be reproduced in the form of print, photocopy, microfilm or any other means without the express permission of authors and the editor. Editions Phlébologiques Françaises

Les données démographiques manquent également dans ces études alors que celles-ci sont nécessaires non seulement pour définir au mieux les groupes à risque mais aussi pour faire évoluer les données épidémiologiques concernant la maladie veineuse.

Conclusion

Si la supériorité d'efficacité de la forme mousse par rapport à la forme liquide dans la sclérothérapie des varices est maintenant bien établie par les données de la littérature, ces dernières sont en revanche moins claires concernant les C1.

En pratique, cependant les avantages de la mousse semblent être les mêmes pour les C1 que pour les varices.

De plus, avec les progrès des sondes ultrasoniques, les techniques de sclérothérapie pour les C1 font de plus en plus appel à l'écho-Doppler en pré, per et post injection.

Il est donc probable que l'utilisation de la mousse continue à se développer de façon importante dans les années à venir pour les C1.

Néanmoins, des essais contrôlés randomisés restent nécessaires pour démontrer la sécurité de la mousse dans cette indication et sa supériorité par rapport au liquide.

Rappelons également que l'utilisation de la mousse est régie par les dispositions légales de chaque pays et que l'acte thérapeutique reste sous la responsabilité de l'opérateur.

Liens d'intérêt pour cet article :

Matthieu Josnin : aucun lien d'intérêt.

Claudine Hamel-Desnos : actions dans les Laboratoires I2M.

Références

1. Rabe E., Breu F., Cavezzi A., Smith PC., Frullini A., Gillet J., et al. European guidelines for sclerotherapy in chronic venous disorders. Phlebology 2014 Jul ; 29(6) : 338-54.
2. Hamel-Desnos C., Ramelet A-A., Moraglia L. Sclérothérapie. In : La Maladie veineuse chronique. Elsevier Masson SAS ; 2015. p. 89-126.
3. Hamel-Desnos C. Écho-Doppler per-procédure : sclérothérapie à la mousse. In : Ultrasons et Phlébologie. Éditions Phlébologiques Françaises. Paris ; p. 222.
4. Schuller-Petrović S., Pavlović MD., Neuhold N., Brunner F., Wölkart G. Subcutaneous injection of liquid and foamed polidocanol: extravasation is not responsible for skin necrosis during reticular and spider vein sclerotherapy. J Eur Acad Dermatol Venereol JEADV. août 2011 ; 25(8) : 983-6.
5. Dabbs EB., Dos Santos SJ., Mainsiouw LE., Sheikh AA., Gkantiragas A., Shiangoli I., et al. Implication of foam sclerosant inactivation by human whole blood in a laboratory setting. Phlebology. 1 janv 2017 ; 268355517708468.
6. Watkins MR. Deactivation of sodium tetradecyl sulphate injection by blood proteins. Eur J Vasc Endovasc Surg Off J Eur Soc Vasc Surg. avr 2011 ; 41(4) : 521-5.
7. Mariani F., Bianchi V., Mancini S., Mancini S. Telangiectases in Venous Insufficiency: Point of Reflux and Treatment Strategy. Phlebol J Venous Dis. mars 2000 ; 15(1) : 38-42.
8. Coleridge Smith P. Management of reticular veins and telangiectases. Phlebology. 1 nov 2015 ; 30(2_suppl) : 46-52.
9. Guex J-J., Allaert F-A., Gillet J-L., Chleir F. Immediate and midterm complications of sclerotherapy: report of a prospective multicenter registry of 12,173 sclerotherapy sessions. Dermatol Surg Off Publ Am Soc Dermatol Surg Al. févr 2005 ; 31(2) : 123-128 ; discussion 128.
10. Willenberg T., Smith PC., Shepherd A., Davies A. Visual disturbance following sclerotherapy for varicose veins, reticular veins and telangiectasias: a systematic literature review. Phlebology. 1 avr 2013 ; 28(3) : 123-31.
11. Carlin MC., Ratz JL. Treatment of telangiectasia: comparison of sclerosing agents. J Dermatol Surg Oncol. nov 1987 ; 13(11) : 1181-4.
12. Norris MJ., Carlin MC., Ratz JL. Treatment of essential telangiectasia: effects of increasing concentrations of polidocanol. J Am Acad Dermatol. avr 1989 ; 20(4) : 643-9.
13. McCoy S., Evans A., Spurrier N. Sclerotherapy for leg telangiectasia--a blinded comparative trial of polidocanol and hypertonic saline. Dermatol Surg Off Publ Am Soc Dermatol Surg Al. mai 1999 ; 25(5) : 381-385 ; discussion 385-386.
14. Goldman MP. Treatment of varicose and telangiectatic leg veins: double-blind prospective comparative trial between aethoxyskerol and sotradecol. Dermatol Surg Off Publ Am Soc Dermatol Surg Al. janv 2002 ; 28(1) : 52-5.
15. Peterson JD., Goldman MP., Weiss RA., Duffy DM., Fabi SG., Weiss MA., et al. Treatment of reticular and telangiectatic leg veins: double-blind, prospective comparative trial of polidocanol and hypertonic saline. Dermatol Surg Off Publ Am Soc Dermatol Surg Al. août 2012 ; 38(8) : 1322-30.
16. Schwartz L., Maxwell H. Sclerotherapy for lower limb telangiectasias. Cochrane Database Syst Rev. 7 déc 2011 ; (12) : CD008826.
17. Henriet J. Expérience durant trois années de la mousse de polidocanol dans le traitement des varices réticulaires et des varicosités. Phlebologie. 1999 ; 52(3) : 277-82.
18. Orbach EJ. Sclerotherapy of varicose veins: Utilization of an intravenous air block. Am J Surg. 1 déc 1944 ; 66(3) : 362-6.
19. Cabrera Garido JR., Cabrera Garcia-Olmedo JR., Garcia-Olmedo Dominguez MA. Élargissement des limites de la sclérothérapie : nouveaux produits sclérosants. Phlébologie. 1997 ; 181-8.
20. Monfreux A. Traitement sclérosant des troncs saphèniens et leurs collatérales de gros calibre par la methode MUS. Phlébologie. 1997 ; 351-3.

Aucun article ou résumé dans cette revue ne peut être reproduit sous forme d'imprimé, photocopie, microfilm ou par tout autre procédé sans l'autorisation expresse des auteurs et de l'éditeur. Editions Phlébologiques Françaises
No article or abstract in this journal may be reproduced in the form of print, photocopy, microfilm or any other means without the express permission of authors and the editor. Editions Phlébologiques Françaises

21. Mingo-Garcia J. Esclerosis venosa con espuma: Foam Medical System. Revista Espanola de Medicina y Cirugia Cosmetica. 1999 ; 29-31.

22. Sadoun S., Benigni JP. The treatment of varicosities and telangiectasias with TDS or Lauromacrogol foam. In Sydney; 1998. p. 327.

23. Tessari L. Nouvelle technique d'obtention de la scléro-mousse. Phlébologie. 2000 ; 129.

24. Cavezzi A., Tessari L. Foam sclerotherapy techniques: different gases and methods of preparation, catheter versus direct injection. Phlebology. déc 2009 ; 24(6) : 247-51.

25. Peterson JD., Goldman MP. An investigation into the influence of various gases and concentrations of sclerosants on foam stability. Dermatol Surg Off Publ Am Soc Dermatol Surg Al. janv 2011 ; 37 (1) : 12-7.

26. Benigni J-P., Sadoun S., Thirion V., Sica M., Demagny A., Chahim M. Télangiectasies et varices réticulaires. Traitement par la mousse d'Aetoxysclérol à 0,25 %. Présentation d'une étue pilote. Phlébologie 1999 ; 52 : 283-90.

27. Kern P., Ramelet A-A., Wutschert R., Bounameaux H., Hayoz D. Single-blind, randomized study comparing chromated glycerin, polidocanol solution, and polidocanol foam for treatment of telangiectatic leg veins. Dermatol Surg Off Publ Am Soc Dermatol Surg Al. mars 2004 ; 30(3) : 367-372 ; discussion 372.

28. Alòs J., Carreño P., López JA., Estadella B., Serra-Prat M., Marinel-Lo J. Efficacy and safety of sclerotherapy using polidocanol foam: a controlled clinical trial. Eur J Vasc Endovasc Surg Off J Eur Soc Vasc Surg. janv 2006 ; 31(1) : 101-7.

29. Uncu H. Sclerotherapy: a study comparing polidocanol in foam and liquid form. Phlebology. févr 2010 ; 25(1) : 44-9.

À paraître