Aucun article ou résumé dans cette revue ne peut être reproduit sous forme d'imprimé, photocopie, microfilm ou par tout autre procédé sans l'autorisation expresse des auteurs et de l'éditeur. Editions Phlébologiques Françaises
No article or abstract in this journal may be reproduced in the form of print, photocopy, microfilm or any other means without the express permission of authors and the editor. Editions Phlébologiques Françaises

La revue de la SFP « Phlébologie Annales Vasculaires » rappelle les nombreux articles publiés par Claude GILLOT et par son équipe.

Nous présentons nos condoléances attristées à sa famille et à ses proches.

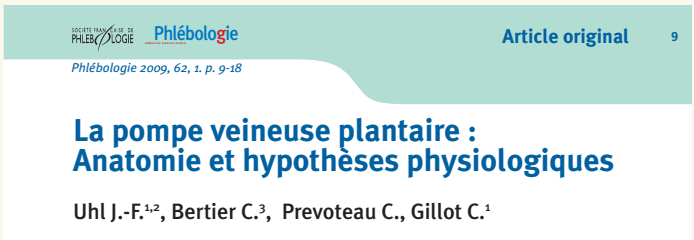

Phlébologie — Article original 9

Phlébologie 2009, 62, 1. p. 9-18

La pompe veineuse plantaire : Anatomie et hypothèses physiologiques

Uhl J.-F.[1,2], Bertier C.[3], Prevoteau C., Gillot C.[1]

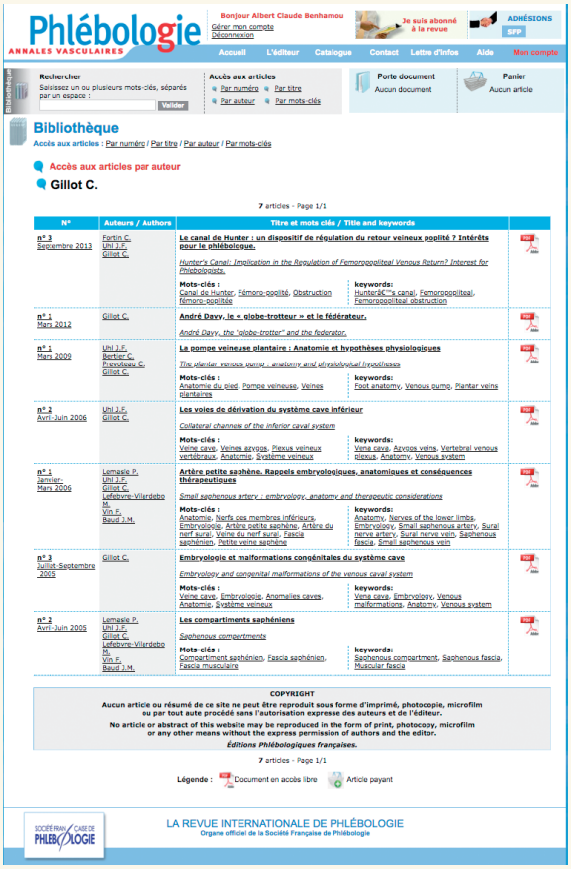

Phlébologie ANNALES VASCULAIRES

Bonjour Albert Claude Benhamou
Gérer mon compte
Déconnexion

Je suis abonné à la revue — ADHÉSIONS SFP

Accueil | L'éditeur | Catalogue | Contact | Lettre d'Infos | Aide | Mon compte

Rechercher
Saisissez un ou plusieurs mots-clés, séparés par un espace :
Valider

Accès aux articles
Par numéro | Par titre
Par auteur | Par mots-clés

Porte document
Aucun document

Panier
Aucun article

Bibliothèque
Accès aux articles : Par numéro / Par titre / Par auteur / Par mots-clés

Accès aux articles par auteur
Gillot C.

7 articles - Page 1/1

N°	Auteurs / Authors	Titre et mots clés / Title and keywords
n° 3 Septembre 2013	Fortin C. Uhl J.F. Gillot C.	**Le canal de Hunter : un dispositif de régulation du retour veineux poplité ? Intérêts pour le phlébologue.** *Hunter's Canal: Implication in the Regulation of Femoropopliteal Venous Return? Interest for Phlebologists.* Mots-clés : Canal de Hunter, Fémoro-poplité, Obstruction fémoro-poplitée — keywords: Hunter's canal, Femoropopliteal, Femoropopliteal obstruction
n° 1 Mars 2012	Gillot C.	**André Davy, le « globe-trotteur » et le fédérateur.** *André Davy, the "globe-trotter" and the federator.*
n° 1 Mars 2009	Uhl J.F. Bertier C. Prevoteau C. Gillot C.	**La pompe veineuse plantaire : Anatomie et hypothèses physiologiques** *The plantar venous pump : anatomy and physiological hypotheses* Mots-clés : Anatomie du pied, Pompe veineuse, Veines plantaires — keywords: Foot anatomy, Venous pump, Plantar veins
n° 2 Avril-Juin 2006	Uhl J.F. Gillot C.	**Les voies de dérivation du système cave inférieur** *Collateral channels of the inferior caval system* Mots-clés : Veine cave, Veines azygos, Plexus veineux vertébraux, Anatomie, Système veineux — keywords: Vena cava, Azygos veins, Vertebral venous plexus, Anatomy, Venous system
n° 1 Janvier-Mars 2006	Lemasle P. Uhl J.F. Gillot C. Lefebvre-Vilardebo M. Vin F. Baud J.M.	**Artère petite saphène. Rappels embryologiques, anatomiques et conséquences thérapeutiques** *Small saphenous artery : embryology, anatomy and therapeutic considerations* Mots-clés : Anatomie, Nerfs des membres inférieurs, Embryologie, Artère petite saphène, Artère du nerf sural, Veine du nerf sural, Fascia saphénien, Petite veine saphène — keywords: Anatomy, Nerves of the lower limbs, Embryology, Small saphenous artery, Sural nerve artery, Sural nerve vein, Saphenous fascia, Small saphenous vein
n° 3 Juillet-Septembre 2005	Gillot C.	**Embryologie et malformations congénitales du système cave** *Embryology and congenital malformations of the venous caval system* Mots-clés : Veine cave, Embryologie, Anomalies caves, Anatomie, Système veineux — keywords: Vena cava, Embryology, Venous malformations, Anatomy, Venous system
n° 2 Avril-Juin 2005	Lemasle P. Uhl J.F. Gillot C. Lefebvre-Vilardebo M. Vin F. Baud J.M.	**Les compartiments saphéniens** *Saphenous compartments* Mots-clés : Compartiment saphénien, Fascia saphénien, Fascia musculaire — keywords: Saphenous compartment, Saphenous fascia, Muscular fascia

COPYRIGHT
Aucun article ou résumé de ce site ne peut être reproduit sous forme d'imprimé, photocopie, microfilm ou par tout autre procédé sans l'autorisation expresse des auteurs et de l'éditeur.
No article or abstract of this website may be reproduced in the form of print, photocopy, microfilm or any other means without the express permission of authors and the editor.
Éditions Phlébologiques françaises.

7 articles - Page 1/1

Légende : Document en accès libre — Article payant

LA REVUE INTERNATIONALE DE PHLÉBOLOGIE
Organe officiel de la Société Française de Phlébologie

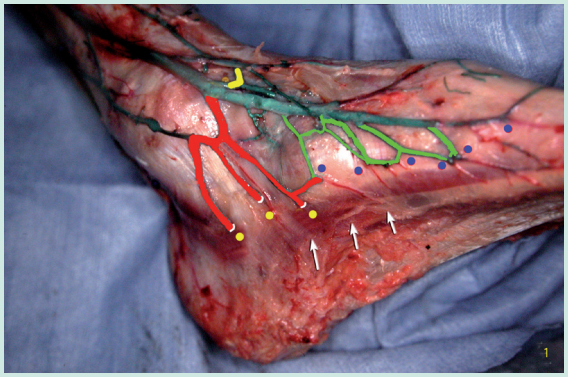

FIGURE 1 : Technique d'injection des veines du pied.
Les veines cutanées plantaires ne sont pas injectées (flèches blanches). En vert, le segment terminal des petits collecteurs cutanés plantaires : le reflux n' intéresse que ces veines jusqu' à leurs valvules (points bleus). En rouge, les perforantes et leur point de pénétration fasciale (points jaunes)

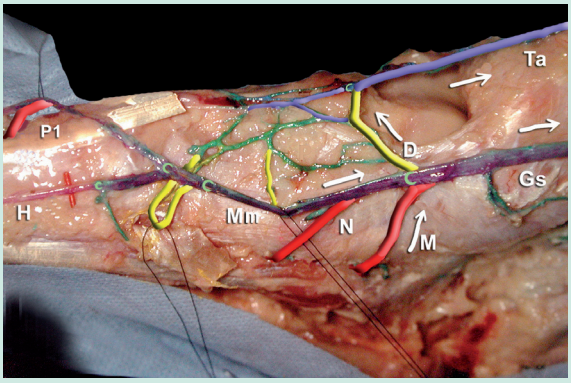

FIGURE 11 : Perforantes médiales dorsales et plantaires, branchées sur la veine marginale médiale (Mm) et à l'origine de la grande veine saphène (Gs).