



## Histoire des techniques endoveineuses dans le traitement des varices.

### *The history of endovenous techniques for treating varices.*

Van Cleef J.F.

#### Résumé

L'homme préhistorique avec des os de volaille comme aiguille, avec sa bouche ou des vessies animales, avait la capacité de pratiquer des injections. Les varices sont connues au moins depuis Hippocrate (-400 av JC).

Des seringues métalliques à piston sont retrouvées dans les ruines de Pompéi.

Les seringues transparentes et les aiguilles métalliques du XIX<sup>e</sup> siècle.

La mousse et le contrôle échographique du XX<sup>e</sup> siècle révolutionnent le traitement des veines saphènes variqueuses.

Au début du XXI<sup>e</sup> siècle, les chirurgiens abandonnent le « dogme de la crossectomie » et veulent remplacer le stripping par l'endoveineux thermique (laser, radiofréquence, vapeur).

Les nouvelles techniques pharmacomécaniques sont en cours d'évaluation pour les saphènes variqueuses de grand diamètre.

**Mots-clés :** histoire de la médecine, traitement endoveineux, grande veine saphène, petite veine saphène, varices.

#### Summary

Prehistoric man was able to perform injections using poultry bones as a needle and his mouth or an animal bladder as the reservoir for fluids. Varicose veins have been known at least since the days of Hippocrates (-400 b.c.e.).

Piston-action metal syringes have been found in the ruins of Pompei.

Transparent syringes and metal needles date from the nineteenth century.

In the twentieth century, foam and echographic monitoring revolutionized the treatment of varicose saphenous veins.

In the early 21st century, surgeons abandoned the "dogma of crossectomy" and attempted to replace stripping with thermal endovenous treatments (laser, radiofrequencies, steam ablation).

New pharmaco-mechanical techniques are currently being assessed for the treatment of large-diameter varicose saphenous veins.

**Keywords:** history of medicine, endovenous treatment, large saphenous vein, small saphenous vein, varices.

### De l'aiguille à la mousse sclérosante : l'endoveineux chimique

#### Aiguille, seringue et ligature

La thrombose par cautérisation fut une des premières techniques de chirurgie veineuse [1, 2].

Cette technique, parfois associée à une ligature ou une extirpation au crochet, dura de l'antiquité au XIX<sup>e</sup> siècle (A.C. Celsus, -100 ; C. Galien, 150 ; Oribasius, 350 ; G. de Chauliac, 1363 ; A. Paré, 1550).

L'aiguille creuse faite à partir d'os de volaille est connue depuis la préhistoire. Mise à la bouche, le thérapeute peut aspirer ou souffler un liquide, liée à un réservoir comme une vessie animale, une injection est possible.

Hippocrate rapporta une thrombose veineuse secondaire à une piqûre (-400 av JC).

Des seringues à piston ont été retrouvées dans les ruines de Pompéi (août 79).

Vers l'an 650, une petite seringue est citée par le médecin grec P. Égine.

J.F. Van Cleef, 43, rue de la Chaussée d'Antin, 75009 Paris, France.

E-mail : [jf.vancleef@orange.fr](mailto:jf.vancleef@orange.fr)

Remis à la rédaction le 10 janvier 2013. Aucun conflit d'intérêt.

Accepté le 28 mars 2013

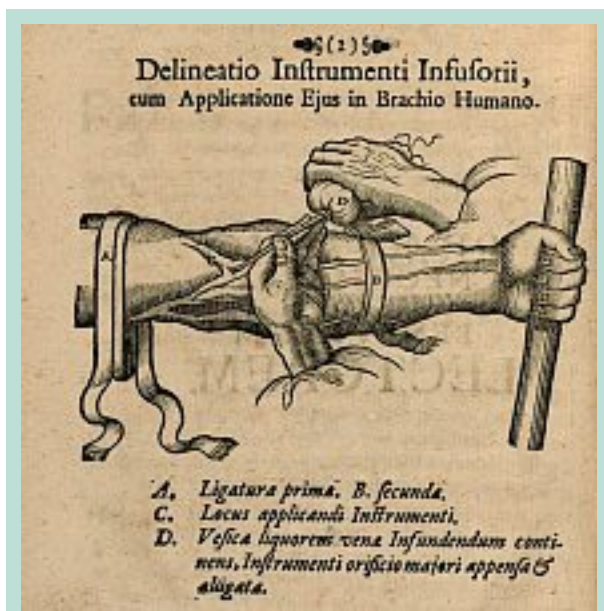

FIGURE 1 : Technique d'infusion en 1664.

En 1661, **J.S. Elscholtz** injecte à l'aide d'une canule et d'une poire de l'eau de plantain (modeste plante des prairies) à trois soldats victimes d'abcès ou de scorbut et qui guérissent. C'est l'infusion médicamenteuse que l'on pratique généralement après dénudation de la veine [3].

**J.D. Major** publie un livre relatant des injections intraveineuses en 1664, *Chirurgia Infusoria* [4].

En 1667, **Emmeretz** pratique la ponction veineuse directe sans dénudation préalable des vaisseaux. L'enthousiasme suscité par cette méthode est malheureusement freiné par l'infection, l'embolie gazeuse ou la toxicité des substances. L'abandon de cette thérapeutique coïncide aussi avec l'interdiction de pratiquer la transfusion [5].

Une « syringe » est représentée dans *L'Arsenal de chirurgie* de **Jean Scultet** (édition posthume de 1672).

La seringue de **D. Anel** (1712) était adaptée, par exemple, aux fistules lacrymales.

L'infusoire du **baron Percy**, chirurgien dans la grande armée de Napoléon, permettait de pratiquer des injections intraveineuses. Il se présentait comme un entonnoir en argent à tube courbe et très effilé [3].

En 1841, **C.-G. Pravaz**, polytechnicien et médecin, conçut et fit fabriquer par les Établissements Charrière une seringue en argent avec un piston à vis, caractérisée par un écrou et une tige filetée, ainsi que des trois quarts en platine, destinés à injecter dans un anévrisme du perchlorure de fer coagulant.

Un tour de piston injectait seulement deux gouttes. Il proposa d'abord son matériel à des vétérinaires.

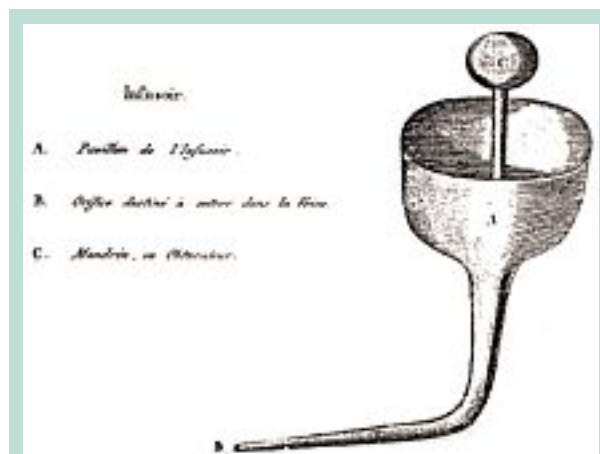


FIGURE 2 : Infusoire en argent du baron Percy sous Napoléon Bonaparte.

En 1845, une injection intraveineuse de morphine chez l'homme avec une seringue hypodermique fut réalisée par **Francis Rynd** à hôpital Meath de Dublin avec un dispositif de sa conception.

En 1853, **Lenoir** donne de la transparence à la seringue de Pravaz en remplaçant la majeure partie du métal par du verre et en 1858 on ajouta un biseau à l'aiguille métallique. L'aiguille creuse de **A. Wood** apparaît vers 1855 (note de l'auteur : il est bien difficile entre les canules à bords plus ou moins tranchants, les embouts ou tubes très effilés, les trois quarts ou trocarts très fins de savoir qui a la paternité de l'aiguille creuse métallique).

Ainsi, dès la deuxième moitié du XIX<sup>e</sup> siècle, les médecins injectent facilement des solutions coagulantes puis sclérosantes dans les veines variqueuses.

La **maison Lüer** de Paris commercialise en 1894 une seringue entièrement en verre, soufflée par **Fournier**.

Le piston coulisse librement.

La finesse de l'embout métallique Pravaz est trop fragile en verre, il est épaissi et ce nouvel embout conique est retenu par la norme internationale actuelle pour éviter les problèmes de connexion.

Un système de verrouillage de l'aiguille sur la seringue a été créé plus tard par les Américains sous le terme **Lüer-Lock**.

En 1908, **A. Schiarri** propose dans sa *Nouvelle méthode italienne pour traiter les varices* éditée à Paris, de dénuder les veines et d'injecter dans leur lumière de l'iode aqueux afin d'en scléroser la paroi tout en évitant la thrombose, l'injection se fait entre deux dénudations.

À cette époque, l'incision cutanée fait bien 5 cm de long. Cette sclérose est associée à des ligatures étagées.

Une variante simplifiée est, par exemple, la technique 3S (Section Sclérose Saphénienne), publiée par l'équipe de « l'Hôpital Notre Dame de Bon Secours » en 1994 [6, 7, 8, 9].

## Histoire des techniques endoveineuses dans le traitement des varices.



FIGURE 3 : Estampe vers 1737.

Vers 1950, la société **Sedat Pérouse médical** à Irigny fabrique des seringues en plastique stérilisables et réutilisables ; puis la seringue jetable deux ou trois pièces avec joint de silicone s'impose.

### Les produits thrombosants et sclérosants

En voici une liste avec les principaux produits:

- 1853 : le perchlorure de fer (E. Caron, thèse en 1856).
- 1854 : la liqueur iodo tannique [10] (Valette, Petrequin, Soquet...). Pour mémoire, l'iode est utilisé en pharmacie dès 1811, puis le chloral (L. Porta).
- 1864 : X. Delore montra qu'il convenait d'injecter un produit non thrombogène qui altérerait la paroi pour scléroser les varices. L'iode potassique aqueux prendra alors toute sa valeur [10]. L'idée de sclérus (versus thrombus) sera développée 130 ans plus tard par Franck Chleir (1995) [14].
- 1904 : solution phéniquée à 5 % (Tavel).
- 1908 : la « voie injectable » est inscrite au Codex des pharmaciens et peut donc être utilisée pour administrer des médicaments.
- 1910 : le sublimé ou mercure corrosif (Scharf).
- 1916 : P. Lister remarque que les substances irritantes comme le Salvarsan utilisé dans le traitement de la syphilis provoquent des thromboses des veines du bras. Il propose d'utiliser des produits irritants pour la sclérose.
- 1917 : le glucosé hypertonique (Kausch).

Lorsque l'injection est faite, le trocart enlevé, on place sur la piqûre un petit bourdonnet de charpie maintenu au moyen d'une bandelette de diachylon. On met ainsi obstacle à la sortie du sang.

La bande, roulée autour de la cuisse pour faire gonfler la veine, est enlevée; mais elle est remplacée par deux bandelettes de diachylon placées à 5 centimètres environ, au-dessus et au-dessous de la petite plaie; cette double compression circulaire autour du membre a pour effet d'emprisonner le coagulum dans un espace restreint et de ne pas permettre son déplacement. Quelques chirurgiens ont craint de voir le caillot emporté au loin dans les gros vaisseaux produire une embolie. Pour l'éviter, M. Desgeanges (1) laisse la bande circulaire de la cuisse dix ou quinze minutes après l'injection; M. Gosselin, cinq minutes (2). Au contraire, MM. Pétrequin (3), Chusseignac (4), Maisonneuve (5), l'enlèvent immédiatement après l'injection.

- (1) Mémoires de la Société de chirurgie, tome IV, page 373, et Bulletin de thérapeutique, tome XLIX, page 341.  
 (2) Cité par M. Caron; Thèses de Paris, 1855.  
 (3) Gazette médicale de Paris, 1852.  
 (4) Gazette hebdomadaire, tome I, page 401.  
 (5) Cité par M. Caron.

FIGURE 4 : Page 66 de la thèse de P. Rouby sous la direction de X. Delore. Avis divergeant sur la compressothérapie pendant l'injection sclérosante. Publié en 1867.

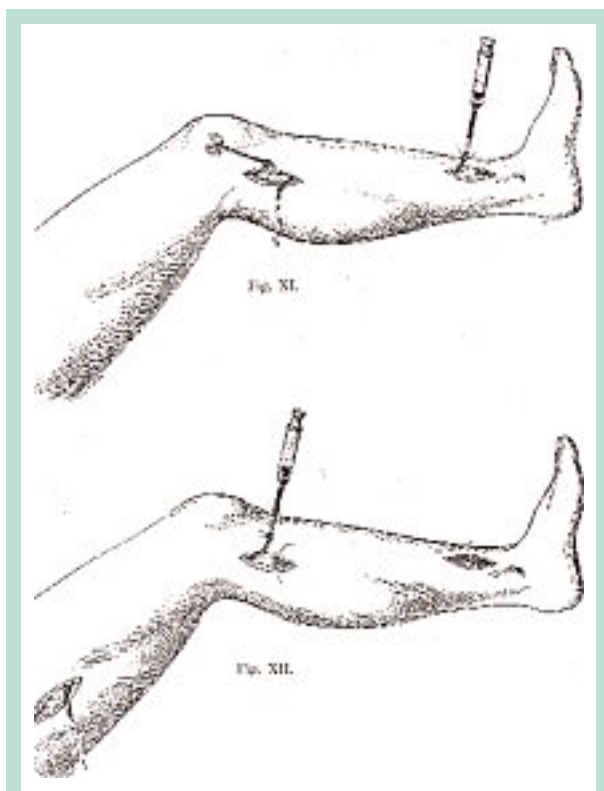
- 1920 : le carbonate de soude (J. Sicard).
- 1922 : Le salicylate de soude (J. Sicard).  
 La quinine uréthane (Genévrier).  
 Le biiodure de mercure (Lacroix).
- 1925 : le chlorure de sodium hypertonique (K. Lister).  
 La glycérine.
- 1930 : le morrhuate de soude (Higging, Kittel).
- 1932 : la glycérine chromée.
- 1933 : le Iodo ioduré sodique (Gerson) et en 1959 les polyiodées stabilisés (Imhoff, Sigg).
- 1946 : le tétradécylsulfate de soude (Reiner).
- 1966 : l'oxypolyéthoxydodécan (Henschel, Eichenberger) produit déjà proposé comme anesthésiant local en 1936. Ce produit est aussi le plus utilisé actuellement en France.

Ces produits sont utilisés seuls ou parfois combinés entre eux ou à des anesthésiants et/ou des vasoconstricteurs [11, 12, 13, 15].

### De la fabrication de la mousse

Quatre principes de fabrication sont utilisés : l'agitation du bocal, l'écoulement turbulent, la basse ou la surpression et le mixer-batteur.

Le vrai problème est la fabrication d'une mousse standardisée (rapport gaz/liquide ; viscosité, taille des bulles...).



**FIGURE 5 :** Injection d'iode aqueux.  
B. Schiassi, Bologne, 1913.

Mais revenons à l'histoire [16, 17, 18].

- En **1939**, **S. Mc Ausland** prélève l'écume d'un flacon secoué de morrhuate et l'injecte : la mousse sclérosante est née [19].
- L'air bloc technique (**E.J. Orbach ; R.R. Foote**, 1944) puis la « foaming block technique » de **K. Sigg** en 1949 se succèdent [20, 21, 22, 23].
- En **1953**, le suédois **A. Ree** injecte exclusivement de la mousse, ni air ni liquide [24].
- En **1957**, **H. Mayer** et **H. Brücker** réalisent le premier dispositif pour fabriquer de la mousse : une seule seringue à double piston [25, 26].
- En **1962**, **P. Lukenheimer** propose un nouveau dispositif : une fiole à médicament reliée à une seringue. Ce dispositif permet la fabrication de la mousse par turbulence. Ce dispositif sera modernisé en 1999 par **A. Frullini** qui ajoute un adaptateur entre le flacon et la seringue [31].
- En **1969**, **W. Gillesberger** propose une technique basse pression à l'aide d'une seringue en verre. Cette technique sera reprise et améliorée par **A. Monfreux** en 1997 sous le nom de méthode « MUS ». **S. Sadoun** remplace la seringue en verre par une en plastique et **M.S. Gaston** décrit une technique basse pression utilisant à nouveau un flacon en verre intermédiaire [29, 30].



**FIGURE 6 :** Machine standardisant le va-et-vient pour la fabrication de la mousse, 2004

- **G. Hauser** dépose le brevet en 1984 d'une double seringue avec une chambre où se mélangent l'air et le liquide sclérosant dans un ratio 1-1 avec un but de standardisation [27].
- En **1986**, **M. Grigg** confectionne de la mousse en connectant 2 seringues avec une tubulure, technique reprise en 2000 par **L. Tessari** avec un robinet à 3 voies. Actuellement, la très grande majorité des praticiens utilisent des variantes de cette méthode avec un connecteur femelle-femelle et deux seringues (**L. Moraglia**) [32, 33].

Une pompe électrique (Turbofoam®) est commercialisée en 2005 pour standardiser le va-et-vient des deux seringues mais la majorité des médecins font ce va-et-vient manuellement.

- En **1995**, **J. Cabrera Garrido** utilise une brosse rotative à la manière d'un mixer alimentaire pour fabriquer une micromousse très compacte où l'air est remplacé par du CO<sub>2</sub>.

Cette mousse est utilisée non seulement pour les veines saphènes mais aussi pour les malformations veineuses, de grandes quantités sont utilisées en une séance [35].

### Une injection sous contrôle

Éviter l'extravasation du produit sclérosant ou, pire, son injection intra-artérielle, est la préoccupation de tous les médecins vasculaires.

Au début, les aiguilles ont une médiocre qualité de pénétration en endoveineux. De ce fait, les praticiens préfèrent dénuder et cathétériser la veine. Le bel exemple de cette méthode est celle décrite par **A. Schiarri**. Il observe même la sortie du liquide iodé par la dénudation sous-jacente.

La qualité des biseaux des aiguilles s'améliorant, la ponction transcutanée s'impose.

Doigté et contrôle du reflux deviennent essentiels.

## Histoire des techniques endoveineuses dans le traitement des varices.

Les seringues en verre numérotées sont méticuleusement entretenues par les anciens.

Selon la difficulté du geste ils en choisissent le numéro, avec les pistons interchangeables ils testent préalablement au geste le coulissement à vide...

Ces précautions ne garantissent pas complètement de l'injection intra-artérielle accidentelle.

Butterfly et cathéter court sont utilisés par certains pour les injections saphéniennes d'iode.

Les aspects échographiques avant et après injections sclérosantes sont développés par **M. Schadeck** [43].

**1989** est l'année de l'imagerie adaptée à ce geste thérapeutique.

**R. Knight** présente des scléroses échoguidées à Strasbourg [39, 40]. Au cours de ce même congrès, **J.F. Van Cleef** présente un film sur l'endoscopie endoluminale des saphènes, des valvules et une sclérose sous contrôle endoscopique [41] et, un an plus tard, **P. Raymond-Martimbeau** propose d'utiliser l'échographie endovasculaire avant et après sclérose [42].

L'avenir est à la thérapie endovasculaire, tous en sont persuadés.

Vient alors la diffusion planétaire de l'échosclérose pour les zones saphéniennes à risques, pour la PVS et ses artères (**G. Miserey, M. Schadeck, F. Vin...**) [36, 37, 38, 39, 40, 41, 42, 43, 44, 45, 46, 47, 48].

En 1993, l'injection sous le contrôle d'un Doppler continu avec son bruit de « chasse d'eau » amuse l'auditoire (**A. Cornu Thénard**) [49].

### Position, stratégie, manœuvre, compression, cathéter

Jusqu'à la fin des années 1980, date d'apparition de l'échosclérose, l'opérateur injecte son produit dans le tronc saphène soit dans une veine dénudée, soit en transcutané avec un repérage à la palpation, ou mieux, à la palpation percussion.

La position du patient doit être confortable pour lui-même et permettre un repérage facile.

En **1930, A. Warter** réalise un lit facilitant l'injection chez un patient debout, car à cette époque l'injection debout est préconisée.

Vers 1950, on développa pour la PVS la position à genou et pour la GVS la position demi-assise jambe pendante [57].

À cette époque, trois stratégies, trois écoles et trois pays divergent :

- **Tournay, Wallois et l'école française** préconisent de traiter les points de fuite (jonctions, perforantes), puis le réseau variqueux lui-même ;
- **Sigg et l'école suisse** préconisent un traitement de bas en haut en quelques jours, voire en une fois ;

– **Fegan et l'école irlandaise** ne préconisent que la sclérose des perforantes, à l'étage jambier le tronc saphène à la cuisse devait être préservé pour les pontages.

Cette dernière théorie s'impose dans le monde anglophone avec de médiocres résultats.

De même, la compression des varices après sclérose est recommandée de manières divergentes.

L'école française est minimaliste et les autres plus systématiques.

**Sigg** (1951) ou **Fegan** (1964) publient des méthodes de sclérose-compression, la compression étant indissociable de la méthode et pour une durée de 4 à 6 semaines.

**Sigg** et **Grellety-Bosviel** (1975) pour leur méthode accélérée proposent mousse de latex, bas nylon et bande collante pour plusieurs semaines [50, 51, 52, 53, 54, 55, 56].

À toutes les époques, pendant l'injection, tout semble possible : du laisser-faire le produit à une surélévation de membre, injection en veine vide avec une pose de bande compressive avec ou sans boule de mousse ou de coton pour une compression plus élective, un massage ou une compression rythmée à l'aide de la sonde d'échographie pour favoriser un spasme...

**H. Leonhardt**, en **1952**, associe une ligature de la JSF et une sclérose du tronc à l'aide d'un cathéter long urétéral [59].

En **1957, P. Fluckiger** propose une injection rétrograde de mousse associée à une élévation de la jambe. Cette méthode sera actualisée par **G. Gachet** en **2001** [34, 50].

**G. Cloutier** (1980) a proposé une compression pendant l'injection de la JSF pour augmenter le temps de contact entre le produit sclérosant et la paroi veineuse.

**C. et J.L. Robert** mirent au point un cathéter long, échopaque à son extrémité pour cette même action (**1995**) ou pour l'injection de mousse en veine vide (**R. Milleret, 2001**) [60, 61].

En **2005, J. Brodersen** réalise une injection de mousse à l'aide d'un cathéter long à ballonnet permettant une occlusion temporairement de la JSF pour les troncs saphènes de diamètres importants [62].

## L'endoveineux mécanique : de la réduction à l'obstruction

### Les dispositifs largables

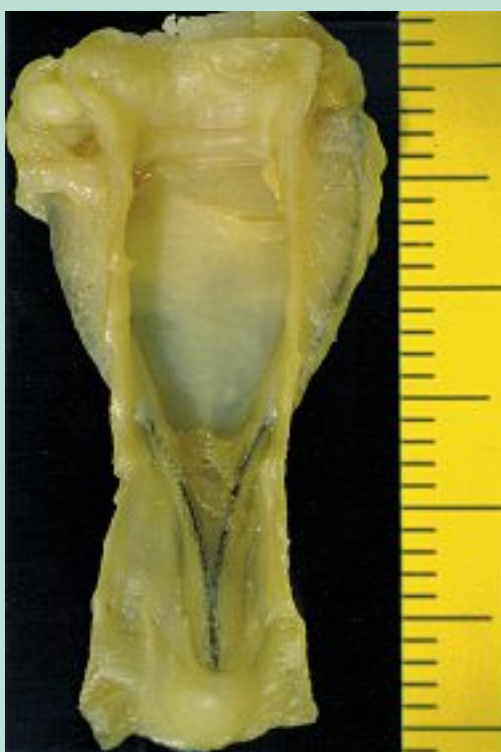#### Les dispositifs filiformes

Dès la fin du XIX<sup>e</sup> siècle, du catgut préalablement trempé dans une solution d'iode est laissé quelques jours dans la lumière variqueuse. Il s'agit donc d'un dispositif temporaire.

Les coils en veines saphènes présentent des risques migratoires.



**FIGURE 7 :** Canules de phlébo-aspiration, 1986.



**FIGURE 8 :** V Clip endosaphène, obstruction par aplatissement, 1992.

### Les dispositifs circulaires d'obstruction

De tous types : ballonnet, cônes, ressorts circulaires à spires régulières ou non, ils présentent l'inconvénient d'être palpables sous la peau et de créer souvent une inflammation avec un volume de thrombus sus- et sous-jacent au dispositif.

Actuellement, le V-Block de forme conique en nitinol + PTFE est en cours d'évaluation [63].

### Les dispositifs plans

Définissant deux faces et deux bords pour une veine, **J.F. Van Cleef** dépose en 1991 le brevet d'un ressort endoveineux plan pour obstruer la lumière veineuse des JSF et JSP et ainsi potentialiser l'effet des produits sclérosants pour le tronc saphène.

Ce clip métallique amagnétique en forme de V a l'avantage d'être échogène. Le cathéter porteur de ce dispositif permet aussi de répartir la mousse sclérosante le long du tronc saphène.

La procédure est rapide et performante.

Plusieurs milliers de V Clip ont été posés. D'un coût très supérieur à une simple injection de mousse, sa commercialisation est arrêtée en 2005 [64, 65].

### Les valves artificielles

Elles n'ont jamais dépassé le stade de la recherche et ne traitent qu'une partie du problème : la maladie variqueuse n'est pas une affection limitée aux seuls appareils valvulaires.

De plus, la prothèse doit être collabable comme la lumière veineuse et depuis **Aquapendante** (1602), nous savons que chaque bivalve a au moins un orifice de veine tributaire sus-jacent.

De manière constante, il existe au moins un orifice sus-commissural (**J.F. Van Cleef**). L'écoulement du sang par cet orifice permet un « lavage » anti-thrombotique des sinus valvulaires [66].

### Les adhésifs

Le cyanoacrylate peut être étalé avec un cathéter long en veine saphène.

Le collage se fait dans l'axe physiologique d'aplatissement de la saphène, parallèlement à la surface de la peau. La colle biocompatible induit un granulome inflammatoire à cellules géantes puis une fibrose.

Reste à connaître le taux de récurrence par création d'un faux chenal entre la colle endothélialisée et la média [67].

### La phlébo-aspiration

De manière anecdotique, il fut démontré en 1986 qu'une canule présentant des orifices latéraux permet, *in vivo*, de plaquer sur cette canule par aspiration la paroi saphénienne [68].

Cette technique se révèle plus longue qu'une simple phlébectomie ambulatoire type Muller.

### Les dispositifs rotatifs

Un cathéter rotatif fendu en quatre est utilisé en 1992 (**J.M. Lefevre**) pour la thrombolyse fémoro-iliaque.

En 2010, un nouveau dispositif pharmaco-mécanique fait son apparition pour le traitement des varices : Clarivein®. C'est un cathéter long qui permet l'injection de liquide sclérosant et la rotation à 3 500 tours/min d'un fil métallique à l'accord FDA [69].

### Les réducteurs de diamètre

Ici ce sont avant tout des adjuvants aux autres traitements endoveineux : pharmacologique ou thermique.

Classiquement ils sont avant tout externes comme les bandes de compression, les bas, les boules de latex...

## Histoire des techniques endoveineuses dans le traitement des varices.

En 2012, de manière pharmaco-mécanique, par tumescence pour les grandes veines saphènes de diamètres importants, de 8 mm et plus, une injection périveineuse et inter-fasciale de lidocaïne 1% adrénalinée permet de renforcer l'action de la mousse sclérosante injectée au travers d'un cathéter court et de prolonger le spasme veineux (**J.F Van Cleef**).

Un laser Yag 2100 nm permet aussi de réduire le diamètre des veines d'un diamètre supérieur à 7 mm pour renforcer l'action d'une injection de mousse sclérosante (**A. Frullini**, 2012).

En 1991, ce même laser est utilisé pour des angioplasties coronariennes [70].

### De la flamme à la vapeur : l'endoveineux thermique

En 1825, **E. Home** obtient chez un homme la thrombose d'un anévrisme de l'artère iliaque externe par le chauffage à la flamme d'une aiguille préalablement introduite dans la lumière du vaisseau, la peau étant protégée par du liège. La procédure dura 15 minutes.

#### La chaleur « électrique »

En 1846, **M. Milani** obtient une thrombose par courant galvanique à 2 aiguilles, avec un thrombus qui se formait sur l'aiguille du pôle négatif en 12 minutes. Les varices disparurent en 8 séances...

En 1851, **F. Palasciano** croise ces mêmes deux aiguilles. Il obstrue ainsi la GVS terminale avant de s'attaquer aux varices jambières. La notion de reflux long est donc déjà connue.

Ces techniques d'électrocoagulation vont se poursuivre par exemple :

- avec **G. Vittoria** (1961) ou **M. Politowski** (1964), à l'aide d'une électrode monopolaire dans la lumière veineuse ;
- avec **J.-F. Schanno** (1966) à l'aide d'un courant haute fréquence pulsé ;
- avec **Watts** (1972) ou **K. O'Reilly** (1977) qui y associe une ligature de la JSF [70, 71, 72, 73, 74, 75, 76, 77, 78, 79, 80].

Il faudra attendre la haute fréquence alternative (1997) pour voir disparaître les nombreux effets indésirables secondaire à l'électrocoagulation.

Si la radiofréquence sert d'abord au traitement du faisceau de His, on essaye ensuite de l'utiliser pour la restauration des saphènes en resserrant l'anneau valvulaire. A San Antonio, les premiers essais sur des brebis aboutissent à une obstruction de la veine et ainsi le « Restore » devient le « Closure »

Les premiers cathéters de 6 ou de 8F commercialisés comportaient plusieurs électrodes bipolaires.



FIGURE 9 : Cathéter Closure 8F de la société Vnus, 2000.

En 2000, **M.P. Goldman** présente ce nouveau traitement thermique de la GVS par radiofréquence sur 10 patients. En 2004, **A.W. Zikorus** compare différentes vitesses de retrait de la sonde endoveineuse et différentes températures.

À cette époque, la procédure est longue et fastidieuse [81, 82, 83, 84, 85, 86, 87].

Vient alors la conception d'un nouveau cathéter « Fast ». Aujourd'hui, ce cathéter de 7F présente un manchon circulaire recouvert de téflon qui engendre une température de 85 à 95 °C pendant 20 secondes et sur une longueur de 7 cm.

On déplace le cathéter de 6,5 cm après chaque cycle de chauffage [88, 89].

En juillet 2007, on dénombre pas moins de 80 publications en français et en anglais sur la radiofréquence dans le traitement des saphènes.

Beaucoup sont des redites destinées à certains pays et en 2011 le groupe européen de **Closure Fast** publie 3 ans de recul pour 256 grandes veines saphènes traitées.

#### La cryochirurgie

À partir de 1978, **P. Le Pivert** fait un long et passionnant travail de 10 ans sur la cryochirurgie des varices des membres inférieurs. Il commence les premières « cryochirurgie » des varices chez des patients obèses ou fragiles (1979).

Mais la cryodestruction n'atteint que les cellules épithéliales, ni la média ni l'adventice, ni les vasa vasorum ne sont significativement altérés et donc les récives sont fréquentes [90, 91, 92, 93].

Ainsi, la cryodestruction devint le cryotripping (**R. Milleret**).

La cryochirurgie perdure, en 2012.

**E.J. Yi** présente les premiers résultats en Corée [94].



**FIGURE 10 :** Mini treuil électrique pour le retrait continu et motorisé d'une fibre laser, 2004.

### La lumière : source de chaleur

En **1999**, **C. Boné** publie les premiers résultats de traitements endoluminaux des GVS par laser à diode de 810 nm et en **2001** **L. Navarro** rapporte 80 cas préliminaires [95, 96, 97].

En **2004**, **M.P. Goldmann**, **R. Weiss**, **J.F. Van Cleef** ou **C. Lebard** utilisent un retrait motorisé et continu de la fibre optique [99].

En **2009**, **F. Pannier** propose le 1470 nm et **M. Amgayb** compare les effets du laser 810, 940 et du 1470 nm.

Fibre axiale ou fibre radiale ? Au bloc ou en cabinet médical ? La question est posée [100, 101].

### La vapeur d'eau

En **2007**, la technique endoveineuse par vapeur d'eau est née.

On utilise pour cela une pompe qui pressurise l'eau à 80 bars ; cette eau sous forte pression est guidée dans un micro-tube de 100 nanomètres de diamètre. Un pulse de vapeur d'eau surchauffée est envoyé dans la veine à intervalle régulier, la ponction de départ étant faite avec un cathéter de 16G.

En **2011**, **R.R. van den Bos** publie les premiers résultats pour 20 GVS ou PVS avec un recul de 6 mois [102].

De **2007 à 2009**, **R. Milleret** a traité 164 troncs saphènes.

## De la polémique aux études comparatives

Nous avons ci-dessous tous les ingrédients pour de très belles polémiques :

L'insuffisance veineuse chronique superficielle est une maladie familiale, de cause inconnue et pour laquelle nous n'avons pas de modèle animal.

La modélisation de l'écoulement de fluides visqueux dans des conduites collabables est des plus compliquée.

La maladie variqueuse est chronique et évolutive, ce qui rend plus difficile l'analyse des traitements. Son poids économique est lourd et pourtant les pouvoirs publics la dénigrent.

Elle intéresse particulièrement les patientes qui désirent avoir de belles jambes et ces femmes sont sensibles à la mode des nouveaux traitements.

Les « phlébologues » ont des formations diverses, ils viennent de la chirurgie générale, vasculaire ou esthétique, de la radiologie, de la dermatologie, de l'anesthésie, rarement de la médecine vasculaire...

Tous ces praticiens sont donc plus à l'aise dans un domaine thérapeutique et très peu de praticiens sont capables de réaliser eux-mêmes tout l'éventail des techniques médico-chirurgicales, diagnostiques et thérapeutiques.

Nous avons peu d'études indiscutables qui comparent différents traitements, même si on note quelques progrès récents.

Citons quelques polémiques :

En 1894, le congrès médical de Lyon condamna la sclérose bien que X. Delore la défendit... [10]

Dans le PMC édité en 1911 par Masson à Paris, le livre de référence de l'époque, le traitement des varices est palliatif (compressothérapie avec des bas en tissu mélangé de fils de coton, soie et caoutchouc et en cas de complication – ulcère, phlébite, saignement – c'est la résection de toute la veine atteinte). Aucune sclérose n'est proposée...

À partir de 1950, les écoles françaises (Tournay), suisse (Sigg), ou anglaise (Fegan) avec leurs disciples s'opposent sur la stratégie ou les indications de la compression [103].

La sclérose de crosse (Cloutier, 1980) est dangereuse et inefficace d'après les chirurgiens. Le dogme de la crossectomie est à son apogée.

Seringue en verre ou seringue en plastique ? En France à la fin des années 1980, les praticiens tenant du verre et du plastique s'opposent [104]. En 1996, l'article « Comment tenir une seringue en plastique » apparaît pour certains comme provocateur, mais le virus du sida et les prions auront raison du réutilisable et la sclérose sous contrôle échographique éloigne le danger de l'injection intra-artérielle sans vraiment en éliminer complètement le risque : le non-vu existe.

D'ailleurs, il est amusant de constater que certains praticiens mettent souvent en avant les défauts de standardisation des nouvelles techniques.

Par exemple il faut, et à juste raison, une mousse standardisée (rapport gaz/liquide, viscosité, taille des bulles...).



## Histoire des techniques endoveineuses dans le traitement des varices.

Mais si vous observez plusieurs praticiens au cours d'une crossectomie stripping, il est étonnant de constater de nombreuses différences : position du patient, rasage ou non, antiseptique, cache-pied, entrejambes, agencement des champs, anesthésie, type d'incision et localisation, importance de la dissections, type de ligature, de suture, de compression, temps de repos avant la marche, durée de l'arrêt de travail... Et la crossectomie-éveinage serait un « gold standard » ? Tout au plus une technique de référence. En France, l'injection direct à l'aiguille de la mousse est la plus pratiquée (**C. Hamel Desnos**) ; dans les zones à risque comme pour la PVS à la pointe du mollet, **J.F. Van Cleef** préconise l'emploi d'un cathéter court. Ce cathéter serait obligatoire pour bon nombre de chirurgiens et en toutes localisations.

On démontre que la mousse est plus efficace que le liquide sclérosant (**C. Hamel Desnos**) et peu de différence entre la mousse de polidocanol à 1 et à 3 %.

Pas d'études concluantes sur l'intérêt d'un filtre bactérien pour l'air incorporé pour la fabrication de la mousse, ni pour l'intérêt du CO<sub>2</sub> [105, 106, 107, 108, 109, 110, 111, 112, 113, 114].

En matière de compression pendant et après l'injection, tout semble possible...

Et sur les longueurs d'ondes des LASER...

D'après **C. Boné**, pas de différence entre le 810 et le 980, pour **Kabnick** (2006) moins de signes inflammatoires et moins d'antalgiques avec le 980.

Pour **Proebstle** (2005), le 1320 serait encore mieux toléré, mais pour **Goldman** la comparaison est impossible...

Fibre axiale ou fibre radiale ? Un choix actuellement guidé par le prix du matériel même si la fibre optique radiale du 1470 nm aurait une meilleure échogénicité de son extrémité distale.

En 2009, **J.L. Almeida** compare le ClosureFast® au LASER, pour lui la radiofréquence est supérieure au laser.

**B.C. Disselhoff** compare, avec un suivi de 5 ans, le cryostripping et l'EVLA (laser) sans vraiment trouver de différence.

En 2011, **L. Dziecluchowicz** conclut après avoir comparé 4 méthodes d'ablation thermique : toutes ces méthodes sont efficaces et sûres si une énergie appropriée est correctement délivrée.

**B. Siribumrungwong**, dans une méta-analyse, conclut que le thermique est aussi efficace que la crossectomie stripping mais avec moins d'hématome, d'infection, de douleur et avec une reprise plus rapide de la vie normale et **C. Nesbitt** demande plus d'études sur la mousse [115, 116, 117, 118, 119, 120, 121, 122, 123, 124, 125, 126].

### Le futur

Rapide, efficace, pas cher et ne perturbant pas la vie quotidienne du patient, telle sera la technique du futur.



**FIGURE 11 : Seringues du XIX<sup>e</sup> siècle.**  
Musée histoire de la médecine, Paris.

Chaque jour, la crossectomie stripping perd des adeptes au profit de l'endovasculaire et chaque technique a son standard même si chaque praticien a ses habitudes.

Pour le thermique, bien appliquées, toutes les techniques se valent, telle est la tendance des publications actuelles. Seul la force commerciale, les groupes de pression, le prix et la prise en charge par les assurances les départageront.

Le chimique sera toujours plus rapide, moins cher et permettant un retour immédiat à la vie quotidienne : tel est notre avenir.

En cas de récurrence, une nouvelle injection de mousse est toujours possible.

Stabilisateur de mousse comme la glycérine (**J.D Peterson**, 2011) et ajout de vasoconstricteurs endo (**J.P. Tired**) ou périveineux (**J.F. Van Cleef**) représentent une voie de recherche [127, 128].

Notons aussi les nouvelles approches en cours d'évaluation :

- Clarivein® (fil rotatif avec une injection de liquide sclérosant) ;
- Sapheon® (colle cyano acrylate déposée à l'aide d'un long cathéter) ;
- Lafos® (Laser faiblement chauffant + sclérose mousse) ;
- V-block device® (dispositif obstructif conique).

Ces nouvelles approches ne vont-elles pas être trop coûteuses comparées à une simple injection de mousse ?

### Conclusion

Que de chemin parcouru depuis la préhistoire !

Les seringues transparentes du XIX<sup>e</sup> siècle, la mousse et le contrôle échographique du XX<sup>e</sup> révolutionnent le traitement des saphènes variqueuses. La standardisation de la technique « mousse », fabrication, dose, méthode d'injection est en marche (**E. Rabe**).

Au début du XXI<sup>e</sup> siècle, les chirurgiens abandonnent le « dogme de la crossectomie » et veulent remplacer le stripping par l'endoveineux thermique.

Les techniques pharmaco-mécaniques s'annoncent prometteuses pour les saphènes de grands diamètres.

## Références

- Ferrara F., Georgiev M. Les grands sujets de la phlébologie : La sclérothérapie et la chirurgie. *Phlébologie* 2009 ; 62 (1) : 62-4.
- van den Bremer J., Moll F.L. Historical overview of varicose vein surgery. *Ann. Vasc. Surg.* 2010 Apr ; 24(3) : 426-32.
- Wagnon G. Intérêt de la perfusion intra-osseuse chez l'adulte. Thèse 2010, N° 3304. Faculté Nancy 1.
- Major J.D. *Chirurgia Infusoria*. 1664. Visible sur [www.books.google.fr](http://www.books.google.fr)
- Denys J.B., Emmeretz. A letter concerning a new way of curing sundry diseases by transfusion of blood – *Philosophical transactions Royal Society* 1667 ; 2 : 489-90.
- Moszkowicz L. Treatment of Varicose Veins with Sugar Injections combined with vein ligation. *Zentralblatt für Chirurgie* 1927 ; 28 : 1731-6.
- de Takats G. Ambulatory Ligation of the Saphenous Vein. *The Journal of the American Medical Association* 1930 ; 94, 16 : 1194-7.
- Ferguson L. Ligation of Varicose Veins, Ambulatory Treatment Preliminary to Sclerosing Injections. *Annals of Surgery* 1935 ; Vol CII : 304-14.
- Vin F., Chleir F., Van Cleef J.F., Allaert F.A. Évaluation d'une nouvelle technique ambulatoire de traitement des varices associant section et sclérothérapie des saphènes internes de gros calibres (technique 3S). *Phlébologie* 1994 ; 47, n°3 : 237-46.
- Rouby P. Du traitement des varices et spécialement de procédé par les injections de liqueur iodo-tannique. Paris : Delahaye ; 1867.
- Ochsner A., et al. Comparative Value of Intravenous Sclerosing Substances. *Archives of Surgery* 1934 ; vol. 29, 3 : 397-416.
- Biegeleisen H. Fatty Acid Solutions for the Injection Treatment of Varicose Veins. *Annals of Surgery* 1937 ; vol. CV : 610-5.
- Schmler A. Clinical Comparison of Sclerosing Solutions in Injection Treatment of Varicose Veins, Delayed Slough: Recurrence of Varices. *The American Journal of Surgery* 1937 ; vol. XXXVI, 1 : 389-98.
- Chleir F., Vin F. *Sclérus versus thrombus*. *Actualités vasculaires internationales* 1995 ; 35 : 18-20.
- Reiner L. The Activity of Anionic Surface Active Compounds in Producing Vascular Obliteration, Surface Active Sclerosing Agents, *Proceedings of the Society for Experimental Biology and Medicine* 1946 ; vol. 62 : 49-54.
- Jan-Christoph G.R., Wollmann M.D. The History of Sclerosing Foams. *Dermatol. Surg.* 2004 ; vol. 30, 5 : 694-703.
- Henriet J.P. *Foam Sclerotherapy State of the Art*. Paris : Éditions Phlébologiques Françaises ; 2001 : 73-8.
- Sadoun S. Critères pour la fabrication d'une mousse sclérosante de qualité. *Phlebology* 2011 ; 64,1 : 26-31.
- Mc Ausland S. The modern treatment of varicose veins. *Med. Press Circular* 1939 ; 201 : 404-10.
- Orbach E.J. Sclerotherapy of varicose veins, utilization of an intravenous air block. *Am. J. Surg.* 1944 ; LXVI(3) : 362-6.
- Orbach E.J., Petretti A.K. The thrombogenic property of foam of a synthetic anionic detergent. *Angiology* 1950 ; 1 : 237-43.
- Foot R.R. The injection treatment In *Varicose Veins, Haemorrhoids and Other Conditions*. London : Lewis ; 1944 : 13-44.
- Sigg K. Neuere gesichtspunkte zur Technik der Varizenbehandlung. *Ther. Umsch.* 1949 ; 6 : 127-34.
- Ree A. Etamolín foam in the treatment of varicose veins. A new method. *Acta Dermatol. Venerol.* 1953 ; 33 : 435-6.
- Von Hans Brucke et al. The combined foam sclerosis of varices. *Wiener Medizinische Wochenschrift* 1954 ; Vol 104, 1 : 111-3.
- Mayer H., Brücke H. *Angiologie Zur Ätiologie und Behandlung der Varizen der unteren Extremitäten*. *Chir. Prax.* 1957 ; 4 : 521.
- Hauer G. Inventor German Patent DE 34 17 182 C2. *Zwillings-Spritzen-Set* 1984.
- Monfreux A. Traitement sclérosant des troncs saphéniens et leurs collatérales de gros calibre par la méthode mus. *Phlébologie* 1997 ; 50 : 351-3.
- Mingo Garcia J. Esclerosis venosa con espuma : Foam Medical System. *Revista Espanola de Medicina y Cirurgia Cosmetica* 1999 ; 7 : 29-31.
- Santos Gaston M. Escleroterapia por Mousse (espuma). *Escleroterapia de Varices*. Madrid : Vegalon 1999 : 73-7.
- Frullini A. New technique in producing sclerosing foam in a disposable Syringe. *Dermatol. Surg.* 2000 ; 26 : 705-6.
- Tessari L. Nouvelle technique d'obtention de la scléromousse. *Phlébologie* 2000 ; 53 : 129.
- Cavezzi A., Frullini A., Ricci S., Tessari L. Treatment of varicose veins by foam sclerotherapy: two clinical series. *Phlebology* 2002 ; 17 : 13-8.
- Gachet G. Une nouvelle méthode simple et économique pour confectionner de la mousse pour sclérose échoguidée. *Phlébologie* 2001 ; 54 : 63-5.
- Cabrera J., Cabrera Garcia-Olmedo J.R. Nuevo me todo de esclerosis en las varices tronculares. *Patol. Vasc.* 1995 ; 4 : 55-73.
- Bhowmick A., Harper D., Wright D., McCollum C.N. Polidocanol microfoam sclerotherapy for long saphenous varicose veins. *Phlebology* 2001 ; 16 : 41-50.
- Ouvry P., Barrellier M.T., Escalard J.M., et al. Sclerotherapy of the long saphenous vein with foam of Lauromacrogol: a prospective duplex controlled randomized study protocol and first result. *Int. Angiol.* 2001 ; 20(Suppl 1) : 343.

## Histoire des techniques endoveineuses dans le traitement des varices.

38. Hamel-Desnos C., Desnos P., Ouvry P., et al. Nouveautés thérapeutiques dans la prise en charge de la maladie variqueuse : échosclecthérapie et mousse. *Phlébologie* 2003 ; 56 : 41-8.
39. Knight R.M., Zygmunt J.A. Echosclerotherapy. *Proceedings of the Phlebology Society of America* ; 1989.
40. Knight R.M., Vin F., Zigmont J.A. Ultra sonor guidance of injections into the superficial venous system. *Phlébologie*, 1989, A. Davy, R. Stemmer Eds, John Libbey Eurotext Ltd, 339-41.
41. Van Cleef J.F., et al. Endoscopie veineuse. *Phlébologie* 89, Davy A., Stemmer R. Eds, 1989 John Libbey Eurotext Ltd, 145.
42. Raymond-Martimbeau P. Intravenous ultrasonography. *Phlebologie* 1991 Jul-Oct ; 44(3) : 629-33.
43. Schadeck M., Allaert F.A. Duplex scanning in the mechanism of the sclerotherapy: importance of the spasm. *Phlébologie Suppl* 1995 ; 1 : 574-6.
44. Breu F.X., Guggenbichler S. European Consensus Meeting on Foam Sclerotherapy April 4-6, 2003, Tegernsee, Germany. *Dermatol. Surg.* 2004 ; 30 : 709-17.
45. Miserey G. et al. Sclérose Sous Échographie Dans Certaines Zones à Risques. *Phlebologie* 1991 ; 44, 1 : 85-96.
46. Schadeck M., et al. Échotomographie de la sclérose. *Phlébologie* 1991 ; 44, 1 : 111-30.
47. de Somer Leroy R. et al. Échographie du creux-poplité. Recherche d'une artériole petite saphène avant sclérothérapie. *Phlébologie* 1991 ; 44, 1 : 69-78.
48. Vin F. Echo-sclerotherapy of the small saphenous vein. *Phlébologie* 1991 ; 44, 1 : 79-84.
49. Cornu-Thenard A., Boivin P. Compression-sclerotherapy and Doppler guided injection. *J. Dermatol. Surg. Oncol.* 1993 ; 19 : 49.
50. Fluckiger P. Nicht-operative retrograde Varicenverodung mit Varsylschaum. *Schweiz Med. Wochenschr.* 1956 ; 48 : 1368-70.
51. Fegan W.G. « Continuous Uninterrupted Compression Technique of Injecting Varicose Veins ». *Proceedings of the Royal Society of Medicine* 1960 ; 53, 7 : 837-40.
52. Fegan W.G. Continuous compression technique of injecting varicose veins. *Lancet* 1963 ; 2 : 109-12.
53. Gerson L. The Treatment of Varicose Veins, A Critical Study of Choice of Method. *Angiology, The Journal of Vascular Diseases* 1962 ; 13,16 : 260-4.
54. Tournay R. Indication of the Exclusive Sclerotherapy or the Consecutive Combination Therapy Surgery-Sclerotization of Varicose Veins. *Zentralblatt für Phlebologie* 1965 ; 4, 1 : 133-42.
55. Stemmer B. « Comparison of Common Sclerosing Techniques ». *Zentralblatt für Phlebologie* 1970 ; 3 : 170-6.
56. Leu H.J., et al. The Combined Surgical-Sclerotic Ambulatory Treatment of Saphenous Varicose Veins. *Schweizerische Rundschau für Medizin* 1972 ; 1, 61 : 1360-4.
57. Ouvry P. Quelle position choisir pour scléroser la saphène externe ? *Phlébologie* 1973 ; 26 : 197-200.
58. Davy A. et al. Ostial Incompetence – Sclerosis or Resection? *Phlebologie* 1986 ; 39, 1 : 35-45.
59. Leonhardt H. On the Treatment of Extensive Formation of Varicose Veins with Ligature of the v. Saphena and Varicoid Injection through Distally Inserted Ureteral Catheter. *Arztliche Wochenschrift* 1952 ; 7, 3 : 56-8.
60. Robert C., Robert J.L. La sclérose par échocathétérisme. *Phlébologie* 1995 ; 48 (1) : 13-6.
61. Min R.J. Transcatheter Duplex Ultrasound Guided Sclerotherapy. *Abstracts from the 13<sup>sup</sup>.th Annual Congress of the American College of Phlebology* 1999 : 10-3.
62. Brodersen J., Geismar U. Catheter assisted vein sclerotherapy: a new approach for sclerotherapy of the greater saphenous vein with double lumen balloon catheter. *Dermatol. Surg.* 2007 ; 33 : 469-75.
63. Farber A., Belenky A., Malikova M., Brenner O., Brandeis Z., Migdal M., Orron D., Kim D. The evaluation of a novel technique to treat saphenous vein incompetence: preclinical animal study to examine safety and efficacy of a new vein occlusion device. *Phlebology* 2012 ; 30.
64. Van Cleef J.F. A vein has a preferential axis of flattening. *J. Derm. Surg. Onc.* 1993 ; 19 : 468-70.
65. Van Cleef J.F., Sintès P., Chleir F., Journo J.L. Dix ans d'expérience du clip endosaphène : les bonnes indications. *Phlébologie* 2003 ; 56 : 173-7.
66. Van Cleef J.F. Classification VCT (Valve, Cusp, Tributary) et endoscopie veineuse. *J. Mal. Vasc. (Paris)*, Masson, 1997 ; 22, 2 : 101-4.
67. Min R.J., Almeida J.I., McLean D.J., Madsen M., Raabe R. Novel vein closure procedure using a proprietary cyanoacrylate adhesive: 30-day swine model results. *Phlebology* 2012 ; Jan 19.
68. Van Cleef J.F. La phlébosuccion est-elle possible ? *Phlébologie* 1988 ; 41 (2) : 287-95.
69. van Eekeren R.R., Boersma D., Elias S., Holewijn S., Werson D.A., de Vries J.P., Reijnen M.M. Endovenous mechanochemical ablation of great saphenous vein incompetence using the ClariVein device: a safety study. *J. Endovasc. Ther.* 2011 Jun ; 18(3) : 328-34.
70. Heuser R.R., Mehta S.S. Holmium laser angioplasty after failed coronary balloon dilation: use of a new solid-state, infrared laser system. *Cathet. Cardiovasc. Diagn.* 1991 Jul ; 23(3) : 187-9.
71. Vittoria G. Experimental research on venous sclerosis obtained by means of diathermocoagulation. (In reference to a new method of treating varices). *Acta Med. Ital. Med. Trop. Subtrop. Gastroenterol.* 1961 ; 16 : 245-51.
72. Politowski M., Szpak E., Marszalek Z. Varices of the lower extremities treated by electrocoagulation. *Surgery* 1964 ; 56 : 355-60.
73. Werner G., Alexander H.A., McPheeters H.O. Electrofulguration: new surgical method for varicose veins. *Minn. Med.* 1964 ; 47 : 255-7.
74. Politowski M., Zelazny T. Complications and difficulties in electrocoagulation of varices of the lower extremities. *Surgery* 1966 ; 59 : 932-4.

75. Schanno J.-F. Electrocoagulation: a critical analysis of its use as an adjunct in surgery for varicose veins. *Angiology* 1968 ; 19 : 288-92.
76. Watts G.T. Endovenous diathermy destruction of internal saphenous. *BMJ* 1972 ; 4 : 53.
77. O'Reilly K. Endovenous diathermy sclerosis of varicose veins. *Aust. N. Z. J. Surg.* 1977 ; 47 : 393-5.
78. Stallworth J.M., Plonk Jr. G.W. A simplified and efficient method for treating varicose veins. *Surgery* 1979 ; 86 : 765-8.
79. Van Cleef J.F. La nouvelle électrocoagulation en phlébologie. *Phlébologie* 1987 ; 40 (2) : 423-6.
80. Gradman W.S. Venoscopic obliteration of variceal tributaries using monopolar electrocautery : preliminary report. *J. Dermatol. Surg. Oncol.* 1994 ; 20 : 482-5.
81. Goldman M.P. Closure of the greater saphenous vein with endoluminal radiofrequency thermal heating of the vein wall in combination with ambulatory phlebectomy: preliminary 6-month follow-up. *Dermatol. Surg.* 2000 May ; 26(5) : 452-6.
82. Mitchel P., Goldman M.D. Closure of the Greater Saphenous Vein with Endoluminal Radiofrequency Thermal Heating of the Vein Wall in Combination with Ambulatory Phlebectomy: Preliminary 6 Month Follow-up. *Dermatol. Surg.* 2000 ; 26 : 452-6.
83. Chandler J.G., Pichot O., Sessa C., et al. Treatment of primary venous insufficiency by endovenous saphenous vein obliteration. *Vasc. Surg.* 2000 ; 34 : 201-14.
84. Kistner R.L. Endovascular obliteration of the greater saphenous vein: the closure procedure. *Jpn J. Phlebol.* 2002 ; 13 : 325-33.
85. Weiss R.A., Weiss M.A. Controlled radiofrequency endovenous occlusion using a unique radiofrequency catheter under duplex guidance to eliminate saphenous varicose vein reflux: a 2-year follow-up. *Dermatol. Surg.* 2002 ; 28 : 38-42.
86. Hingorani A.P., Ascher E., Markevich N., et al. Deep venous thrombosis after radiofrequency ablation of the greater saphenous vein : a word of caution. *J. Vasc. Surg.* 2004 ; 40 : 500-4.
87. Creton D., et le groupe Closure®. Oblitération tronculaire saphène par le procédé radiofréquence VNUS Closure® : résultats à 5 ans de l'étude multicentrique prospective. *Phlébologie* 2006 ; 59 : 67-72.
88. Lumsden A.B., Peden E.K. Clinical use of the new VNUS Closure FAST radiofrequency catheter. *Endovasc. Today* 2007(Suppl) : 7-10.
89. Proebstle T.M., Alm J., Göckeritz O., Wenzel C., Noppeney T., Lebard C., Pichot O., Sessa C., Creton D. European Closure Fast Clinical Study Group. Three-year European follow-up of endovenous radiofrequency-powered segmental thermal ablation of the great saphenous vein with or without treatment of calf varicosities. *J. Vasc. Surg.* 2011 Jul ; 54(1) : 146-52.
90. Bellman S., Adams-Ray J. Vascular reactions after experimental cold injury. *Angiology* 1956 ; 7 : 339-67.
91. Comming R., Lykke A.M.J. Increased vascular permeability evoked by cold injury. *Pathology* 173, 5 : 107-15.
92. Silviu-Dan S. Sclero-refrigeration of varices. *Nouv Presse Med.* 1978 Oct 14 ; 7(35) : 3148.
93. Milleret R., Le Pivert P. Cryosclerosis of the saphenous veins in varicose reflux in the obese and elderly. *Phlébologie* 1981 ; 34(4) : 601-5.
94. Yi E.J., Lee S.H., Cho J.H., Kim K.T. Early results of cryosurgery in varicose veins in Korea: safety and feasibility. *Korean J. Thorac. Cardiovasc. Surg.* 2012 Jun ; 45(3) : 155-60.
95. Boné C. Tratamiento endoluminal de las varices con laser de diodo: estudio preliminar. *Rev. Patol. Vasc.* 1999 ; 5 : 35-46.
96. Min R.J., Zimmet S.E., Isaacs M.N., Forrestal M.D. Endovenous Laser Treatment of the Incompetent Greater Saphenous Vein. *J. Vasc. Interv. Radiol.* 2001 ; 12 : 1167-71.
97. Navarro L., Min R.J., Bone C. Endovenous laser: a new minimally invasive method of treatment for varicose veins preliminary observations using an 810 nm diode laser. *Derm. Surg.* 2001 Feb ; 27 : 117-22.
98. Proebstle T.M., Lehr H.A., Kargl A., Espinosa-Klein C., Rother W., Behtge S., Knop J. Endovenous treatment of the greater saphenous vein with a 940-nm diode laser: thrombotic occlusion after endoluminal thermal damage by laser-generated steam bubbles. *J. Vasc. Surg.* 2002 ; 35 : 729-36.
99. Van Cleef J.F., Sintes P., Surier J.C., Sarfati S. Retrait motorisé d'une fibre LASER endoveineuse. *Phlébologie* 2005 ; 58, 3 : 243-6.
100. Van den Bremer J., Joosten P.P., Hamming J.F., Moll F.L. Implementation of endovenous laser ablation for varicose veins in a large community hospital: the first 400 procedures. *Eur. J. Vasc. Endovasc. Surg.* 2009 ; 37 : 486-91.
101. Hamel-Desnos C., Gérard J.-L., Desnos P. Laser endoveineux hors bloc opératoire : étude franco-suisse rétrospective multicentrique de 1700 cas. *Phlébologie* 2009 ; 62, 1 : 19-27.
102. Van den Bos R.R., Milleret R., Neumann M., Nijsten T. Proof-of-principle study of steam ablation as novel thermal therapy for saphenous varicose veins. *J. Vasc. Surg.* 2011 Jan ; 53(1) : 181-6.
103. Raymond-Martimbeau P. Sclerotherapy of the internal saphenous vein in the standing and sitting position. A comparative study. *Phlébologie* 1991 Jan-Mar ; 44(1) : 97-107 ; discussion : 107-10.
104. Van Cleef J.F. Comment tenir une seringue en plastique ? *AVI* 1996 ; 37 : 18-9.
105. Hamel-Desnos C., Desnos P., Wollmann J.C., et al. Evaluation of the efficacy of polidocanol in form of foam compared to liquid form in sclerotherapy of the greater saphenous vein: initial results. *Dermatol. Surg.* 2003 ; 29 : 1170-5.
106. Hamel Desnos C., Allaert F.A., Benigni J.P., Boitelle G., Chleir F., Ouvry P., Schadeck M., Desnos P. Mousse de polydécanol 3 % versus 1 % dans la grande veine saphène : premiers résultats. *Phlébologie* 2005 ; 58, 2 : 165-73.

## Histoire des techniques endoveineuses dans le traitement des varices.

107. ANAES. Traitements des varices des membres inférieurs, Juin 2004. *J. Mal. Vasc.* 2005 ; 30 : 14-44.
108. Wright D., Gobin J.P., Bradbury A.W., et al. Varisolve® polidocanol microfoam compared with surgery or sclerotherapy in the management of varicose veins in the presence of trunk vein incompetence: European RCT. *Phlebology* 2006 ; 21, 4 : 180-90.
109. Gillet J.L., Guex J.J., Allaert F.A., Chleir F. Incidence des complications de la sclérothérapie à la mousse : résultats de l'étude de la Société française de Phlébologie. *Phlébologie* 2005 ; 58 : 349-51.
110. Gillet J.L., Guedes J.M., Guex J.J., et al. Side effects and complications of foam sclerotherapy of the great and small saphenous veins, a controlled multicentre prospective study including 1025 patients. *Phlebology* 2009 ; 34 : 131-8.
111. Guex J.J. Complications and side-effects of foam sclerotherapy. *Phlebology* 2009 ; 24 : 270-4.
112. Frullini A., Felice F., Burchielli S., Di Stefano R. High production of endothelin after foam sclerotherapy: a new pathogenetic hypothesis for neurological and visual disturbances after sclerotherapy. *Phlebology* 2011 ; 26(5) : 203-8.
113. Ouvry P., Allaert F.A., Desnos P., Hamel-Desnos C. Efficacy of polidocanol foam *versus* liquid in sclerotherapy of the great saphenous vein: a multicentre randomised controlled trial with a 2-year follow-up. *Eur. J. Vasc. Endovasc. Surg.* 2008 ; 36(3) : 366-70.
114. Yamaki et al. Comparative study of duplex-guided foam sclerotherapy and duplex-guided liquid sclerotherapy for the treatment of superficial venous insufficiency. *Dermatol. Surg.* 2004 ; 30 : 718-22.
115. Darwood R.J., Theivacumar N., Dellagrammaticas D., Mavor A.I., Gough M.J. Randomized clinical trial comparing endovenous laser ablation with surgery for the treatment of primary great saphenous varicose veins. *Br. J. Surg.* 2008 ; 95 : 294-301.
116. Rautio T., Ohinmaa A., Perala J., et al. Endovenous obliteration *versus* conventional stripping operating in the treatment of primary varicose veins: a randomized controlled trial with comparison of the costs. *J. Vasc. Surg.* 2002 ; 35 : 958-65.
117. Lurie F., Creton D., Eklof B., et al. Prospective randomized study of endovenous radiofrequency obliteration (Closure procedure) *versus* ligation and stripping in a selected patient population (EVOLVES Study). *J. Vasc. Surg.* 2003 ; 38 : 207-14.
118. Perrin M. Endoluminal treatment of lower limb varicose veins by endovenous laser and radiofrequency techniques. *Phlebology* 2004 ; 19 : 170-8.
119. Stötter L., Schaaf I., Bockelbrink A. Comparative outcomes of radiofrequency endoluminal ablation, invagination stripping and cryostripping in the treatment of great saphenous vein. *Phlebology* 2006 ; 21 : 60-4.
120. Hinchliffe R.J., Uhbi J., Beech A., et al. A prospective randomised controlled trial of VNUS Closure *versus* surgery for the treatment of recurrent long saphenous varicose veins. *Eur. J. Vasc. Endovasc. Surg.* 2006 ; 31 : 212-8.
121. Perala J., Rautio T., Biancari F., et al. Radiofrequency endovenous obliteration *versus* stripping of the long saphenous vein in the management of primary varicose veins: 3-year outcome of a randomized study. *Ann. Vasc. Surg.* 2005 ; 19 : 1-4.
122. Disselhoff B.C., der Kinderen D.J., Kelder J.C., Moll F.L. Five-year results of a randomized clinical trial comparing endovenous laser ablation with cryostripping for great saphenous varicose veins. *Br. J. Surg.* 2011 Aug ; 98(8) : 1107-11.
123. Almeida J.I., Kaufman J., Göckeritz O., Chopra P., Evans M.T., Hoheim D.F., Makhoul R.G., Richards T., Wenzel C., Raines J.K. Radiofrequency endovenous ClosureFAST *versus* laser ablation for the treatment of great saphenous reflux: a multicenter, single-blinded, randomized study (RECOVERY study). *J. Vasc. Interv. Radiol.* 2009 Jun ; 20(6) : 752-9.
124. Dzieciuchowicz L., Krasinski Z., Kruszyna L., Espinosa G. Assessment of the Level of Difficulty of Four Techniques of Endovenous Thermal Ablation of the Great Saphenous Vein and the Echogenicity of the Tip of the Working Device In Vivo. *Ann. Vasc. Surg.* 2012 ; Oct 19.
125. Siribumrungwong B., Noorit P., Wilasrusmee C., Attia J., Thakkestian A. A systematic review and meta-analysis of randomised controlled trials comparing endovenous ablation and surgical intervention in patients with varicose vein. *Eur. J. Vasc. Endovasc. Surg.* 2012 Aug ; 44(2) : 214-23.
126. Nesbitt C., Eifell R.K., Coyne P., Badri H., Bhattacharya V., Stansby G. Endovenous ablation (radiofrequency and laser) and foam sclerotherapy *versus* conventional surgery for great saphenous vein varices. *Cochrane Database Syst Rev.* 2011 ; Oct 5.
127. Peterson J.D., Goldman M.P. An investigation on the influence of glycerin on sclerosant foam stability. *Phlebology* 2011 Sep ; 26(6) : 232-4.
128. Kern P., Ramelet A.A., Wutschert R., Mazzolai L. A double-blind, randomized study comparing pure chromated glycerin with chromated glycerin with 1% lidocaine and epinephrine for sclerotherapy of telangiectasias and reticular veins. *Dermatol. Surg.* 2011 Nov ; 37(11) : 1590-4.